症例

特徴的な臨床像を呈したサウナで受傷した熱傷の１例

佐々木健介[1)]　山中健生[2)]　戸田皓大[1)]　清家卓也[1)]

１）徳島赤十字病院　形成外科
２）HITO病院　形成外科

要　旨

症例は73歳，男性．サウナ内で意識消失しているところを発見され，救急搬送された．救急担当医師により脱水が原因の一過性意識消失と診断された．顔面，下腹部，大腿部に一部水疱を伴う発赤を呈する熱傷を認め，近医皮膚科受診を指示され帰宅となった．受傷後２日目に近医皮膚科より熱傷範囲が広く入院管理が必要とのことで紹介され皮膚科入院．入院時，下腹部から両側大腿部にかけて水疱を伴う紫斑を編み目状に認め，徐々に黒色壊死化してきたため，受傷後14日目にデブリドマン，分層植皮を施行した．サウナに関連する熱傷としてhot air sauna burnsとcontact burnがあるが，自験例は受傷時の体位と脱水状態から，contact burn（低温熱傷）であったと考えた．また特徴的な臨床像を呈する原因として，受傷過程で血流の悪い部分がより早期に深く障害され起こったものと考えた．近年，サウナが流行しているが，サウナで受傷し特徴的な臨床像を呈した熱傷の症例を経験したので報告する．

Keywords：サウナ，hot air sauna burns，contact burn

はじめに

近年，サウナが流行しているが，サウナに関連する熱傷としてhot air sauna burns[1)]とcontact burnがある．contact burnとは直接高温の物体に接触し受傷するものとされ，低温熱傷も含まれる．今回われわれはサウナで受傷し特徴的な臨床像を呈したcontact burnと思われる熱傷の症例を経験したので報告する．

症　例

患　者：73歳，男性．
既往歴：腹部大動脈瘤術後，狭心症，糖尿病．
家族歴：特記事項無し．
現病歴：サウナ内でうつ伏せに倒れているところを発見され，当院に救急搬送された．救急担当医が対応し，脱水を原因とする一過性意識消失と診断された．顔面，下腹部から両側大腿部に一部水疱を伴う発赤を認めたものの，近医皮膚科受診を指示され帰宅となった（図１：初診時）．

受傷の翌々日に近医皮膚科を受診し，広範囲の熱傷であり総合病院での管理が望ましいとのことで，当院皮膚科に紹介され，同日より入院加療が開始された．入院時，初診時の発赤部分はほぼすべてが水疱に変化し，一部黒色壊死となった部分も認めた（図２：受傷後２日目，入院時）．

治療経過：徐々に全層壊死の部分が明瞭化し，手術適応と判断したため受傷後13日目に形成外科に転科した（図３：受傷後13日目）．

受傷後14日目に全身麻酔下に手術を行った．島状の正常皮膚の部分は温存困難と判断し，壊死組織とともに切除した．皮膚は全層壊死ではあったものの壊死は比較的浅い部分にとどまっており，皮下脂肪を残してデブリドマンを行った（図４：デブリドマン後）．両側大腿から分層で皮膚を採取し，網状に加工した後に皮膚欠損部に移植した（図５：網状植皮後）．

術後の経過は良好で受傷後29日目（術後15日目）に自宅退院となり，術後約６か月の時点で創縁に一部肥厚性瘢痕を認めるものの，瘢痕拘縮などの合併症は認めず，終診となった（図６：術後６か月．外来診察時）．

図１　初診時

図２　受傷後2日目、入院時

図３　受傷後13日目

図４　デブリドマン後

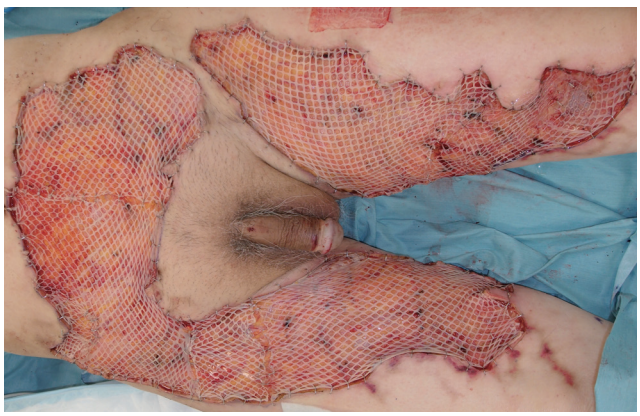

図５網状植皮後

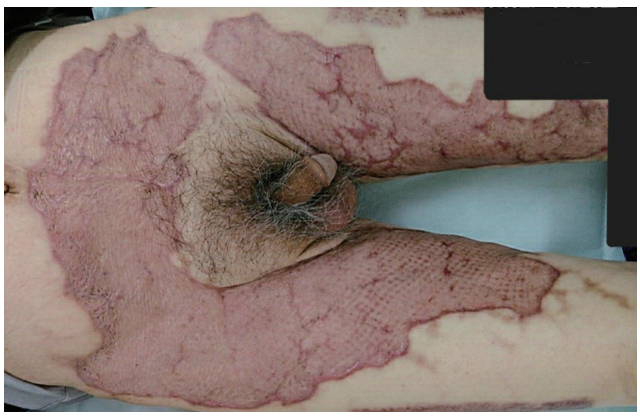

図６　術後6か月、外来診察時

考　察

サウナに関連する熱傷としてhot air sauna burns（HASBs）[1]とcontact burnがある．hot air sauna burnsは1978年にMorrisらにより報告され[2]，サウナ内の高温の空気に曝露されることによる熱傷であり，受傷時体位のより高い位置でhot dry airに曝露された部位に多いとされる．また受傷時の皮膚所見には温熱性紅斑様で正常に見える皮膚を島状に残すmesh patternと一様の局面として受傷しているuniform patternがあるとされる．

一方contact burnは直接高温のストーブや床，ぬらしたタオルなどに接触し受傷するものとされ，低温熱傷も含まれる．Moritzら[3]によると低温熱傷は表皮に不可逆的な障害を及ぼすには44℃で６時間を要し，44℃～51℃の間では温度が１℃上昇するごとに表皮に不可逆的な変化を及ぼす時間が約半分になるとされる．またSuzukiら[4]は血流の低下はより低温，短時間で低温熱傷を来すと報告している．

自験例では，救急隊からの報告で患者はサウナ内で床にうつ伏せに倒れているところを発見されたとのことであった．うつ伏せという受傷時の体位と搬送時に脱水を認めたという全身状態から，高温の床への長時間の接触と圧迫，脱水による血流低下を原因としたcontact burn（低温熱傷）であったと考えられた．

また初診時から正常に見える皮膚を島状に残す温熱性紅斑様の特徴的な皮膚所見を認めたが，温熱性紅斑は通称火ダコと呼ばれ，暖房器具などに長時間あるいは反復して曝露されることにより，血流の遅い真皮血管網に熱エネルギーが蓄積され，その部分に紅斑や色素沈着を生じるものとされる[5][6]．

自験例では低温熱傷の受傷の過程で血流の遅い部分がより早期に深く障害され，色素沈着にとどまらず皮膚壊死に至ったものと考えられた．

結　語

特徴的な臨床像を呈したサウナで受傷した熱傷の１例を経験した．受傷体位などから自験例はhot air sauna burnsではなく，contact burn（低温熱傷）であると考えられた．特徴的な臨床像を呈する原因としては，低温熱傷の受傷過程で血流の悪い部分がより早期に深く障害された結果，起こったものと考えられた．

利益相反

本論文に関して，開示すべき利益相反なし．

文　献

1）Koljonen V : Hot air sauna burns-Review of their etiology and treatment. J Burn Care Res 2009 ; 30 : 705-0

2）Morris AM, Rai S : Sauna bath burn. BMJ 1978 ; 1 : 894-5

3）Moritz AR, Henriques FC : Studies of thermal injury Ⅱ, The relative importance of time and surface temperature in the causation of cutaneous burns. Am J Pathol 1947 ; 23 : 695-720

4）Suzuki T, Hirayama T, Aihara K, et al : Experimental studies of moderate temperature burns. Burns 1991 ; 17 : 443-51

5）赤坂俊英：Erythema ab igneの臨床と病態. 皮膚臨床2016;58: 1127-36

6）吉井聡佳，中川宏治：治療方針に難渋した高齢者の入浴時熱傷の１例. 高知赤十字病医誌2021;25: 23-6

Burn injury sustained in a sauna with a characteristic clinical appearance: A case report

Kensuke SASAKI[1)], Kensei YAMANAKA[2)], Akihiro TODA[1)], Takuya SEIKE[1)]

1) Division of Plastic and Reconstructive Surgery, Japanese Red Cross Tokushima Hospital
2) Division of Plastic and Reconstructive Surgery, HITO Hospital

Saunas have become popular in recent years. We report a case of burns sustained in a sauna with a characteristic clinical appearance. A 73-year-old man was found unconscious in a sauna and taken to the hospital. He was diagnosed with temporary loss of consciousness due to dehydration. The patient was found to have widespread burns with blisters on his face, thighs, and lower abdomen. He was sent home with instructions to consult a dermatologist. Two days after the injury, the patient was admitted to the dermatology department at a nearby clinic because the burn area was extensive and warranted hospitalization for inpatient management. At admission, a network of purpura with blisters was observed extending from the lower abdomen to both thighs. The burned area gradually turned necrotic; debridement and split-thickness skin grafts were therefore performed 14 days after the injury. Based on the patient's body position at the time of injury and the state of dehydration, he was diagnosed with a sauna-related contact burn (low-temperature burn), rather than a hot air sauna-related burn. The characteristic clinical appearance resulted from early and deep damage to areas with poor blood flow during the injury process.

Keywords: sauna, hot air sauna burns, contact burn

Japanese Red Cross Tokushima Hospital medical journal 29：70-73, 2024