

川田 知代 別宮 浩文 原 朋子 尾崎 敬治 後藤 哲也

徳島赤十字病院 血液内科

要 旨

症例は68歳，男性．労作時息切れで受診した．Hb 11.6g/dL，白血球数 43520 / μ L，血小板数263.6万/ μ L．補正Ca 11.2 mg/dL，TP 10.7 g/dL，IgG 5189 mg/dL．免疫電気泳動でIgG- λ 型M蛋白を検出した．胸部CTで溶骨性変化を伴う腫瘤を認めた．major bcr-abl 陰性，JAK 2，CALR，MPLの変異を認めず．骨髄は顆粒球系過形成，巨核球増多，異形成に加え，骨髄腫細胞を認めた．造血因子定量から反応性の血球増加は否定的であり，多発性骨髄腫に骨髄異形成/骨髄増殖性腫瘍を合併した状態と考えた．骨髄腫に対してDLd療法を導入し，血小板増加に対しMCNUを併用した．その後，急性骨髄性白血病を発症し永眠された．骨髄増殖性腫瘍とM蛋白血症の合併は概ね数%と報告されている．個々の症例においては治療の進め方に注意すべきと考えられた．

キーワード：骨髄増殖性腫瘍，多発性骨髄腫，M蛋白血症

はじめに

骨髄増殖性腫瘍（MPN）は造血幹細胞レベルでの異常により骨髄系細胞の著しい増殖を来す疾患である．慢性骨髄性白血病や真性赤血球増加症，本態性血小板血症，原発性骨髄線維症などが含まれる．一方，多発性骨髄腫は形質細胞腫瘍の一つであり，形質細胞の産物である単クローン性免疫グロブリン（M蛋白）の血清・尿中増加により臓器障害を来す疾患である．そのほとんどが意義不明の単クローン性ガンマグロブリン血症（MGUS）を経て発症すると考えられている¹⁾．今回われわれは，骨髄増殖性腫瘍を合併した多発性骨髄腫の症例を経験したので報告する．

症 例

患 者：68歳，男性

主 訴：労作時息切れ，肩・腰の痛み

既往歴：59歳時 心筋梗塞，糖尿病

内服薬：アスピリン・ボノプラザンフマル酸塩配合錠，テネリグリプチン，ペニジピン

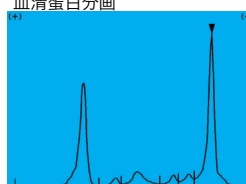
現病歴：労作時息切れのため，紹介医にて循環器内科再診を予定していたが，血液検査で白血球増多（41800/ μ l），血小板増多（222.7万/ μ l）を認めたため当科を紹介受診した．

身体所見：身長164cm，体重58.1kg，BMI 21.6kg/ m^2 ，体温36.5℃，血圧99/44mmHg，脈拍108/分・整，SpO₂ 96%（room air），意識清明，眼瞼結膜貧血なし，眼球結膜黄染なし，呼吸音：肺胞音，心音：純，腹部：肝脾触知せず，腫瘤を触れず，四肢：下腿浮腫なし

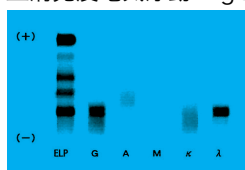
検査所見：初診時の検査結果を表1に示す．WBC 43520/ μ l，Plt 263.6万/ μ lと著明な増加を認めた．白血球分類では好中球および幼若顆粒球がみられた．LDH 401U/L，Ca 10.3mg/dlと軽度高値であった．総蛋白は10.7g/dlでMピークを認め，IgG 5189mg/dlと高値，免疫電気泳動ではIgG- λ 型であった．Major bcr/abl mRNAを検出せず，骨髄増殖性腫瘍のドライバー遺伝子検査ではJAK2，CALR，MPLの変異を認めなかった．反応性の血球増加も考えたがG-CSF，GM-CSFの上昇はなく，IL-6は軽度高値にとどまった．骨髄塗抹標本では，過形成骨髄で顆粒球系の細胞増多，巨核球の増加と異形成を認めた．赤芽球系，顆粒球系における異形成は10%未満であった．ま

表 1 初診時検査所見

Ht	35.4	%	AST	14	U/L	glucose	303	mg/dl
Hb	11.6	g/dl	ALT	10	U/L	HbA1c	11.2	%
RBC	382	$\times 10^4/\mu\text{l}$	ALP	63	U/L	CEA	3.9	ng/mL
WBC	43520	μl	γ -GT	45	U/L	CA19-9	8	U/mL
PLT	263.6	$\times 10^4/\mu\text{l}$	LDH	401	U/L	PSA	0.769	ng/mL
網状赤血球	2.5	%	T-bil.	0.4	mg/dl	sIL-2R	769	U/mL
IPF	2.6	%	CK	34	U/L	尿比重	1.017	
blast	0.0	%	TP	10.7	g/dl	尿pH	5.0	
promyelo	0.5		Alb	3.1	g/dL	尿蛋白	1+	
myelo	5.5		BUN	13	mg/dl	尿糖	50	mg/dL
metamyelo	6.5		Cr	0.74	mg/dl	尿糖	4+	
stab	6.5		Na	134	mmol/L		1000<	mg/dL
seg	62.0		K	4.5	mmol/L	尿ケトン体	-	
lymph	4.5		Cl	98	mmol/L	尿潜血	+-	
mono	5.5		Ca	10.3	mg/dL	血清蛋白分画		
eosino	4.0		CRP	1.20	mg/dl			
baso	1.0		IgG	5189	mg/dL			
aty-lymph	0.0		IgA	316	mg/dL			
不明	4.0	blast?	IgM	62	mg/dL			
NAP score	10		β 2M	5.2	$\mu\text{g/mL}$			
PT	16.2	sec	Fe	72	$\mu\text{g/dL}$			
PT-INR	1.26		UIBC	180	$\mu\text{g/dL}$			
APTT	34.6	sec	ferritin	679	ng/mL			
Fbg	440	mg/dl						
FDP	4.6	$\mu\text{g/ml}$						
D-Dimer	1.4	$\mu\text{g/ml}$						



血清免疫電気泳動 IgG- λ 型



尿中免疫電気泳動 BJP- λ 型



免疫グロブリン遊離軽鎖

遊離 κ	42.7	mg/L
遊離 λ	733.0	mg/L
κ/λ 比	0.06	

Major bcr/abl mRNA 検出せず

JAK2 V617F	野生型
CALR type1	野生型
CALR type2	野生型
MPL W515K	変異認めず
MPL W515L	野生型

造血因子定量検査


G-CSF	<19.5	pg/mL
GM-CSF	<5	pg/mL
IL-6	10.8	pg/mL
TPO	0.84	fmol/mL

た、顆粒球系増多のため10%には至らないものの、骨髄腫細胞と考えられる細胞集団もみられ、フローサイトメトリーでは細胞質内 λ 鎖優位であった。FISH検査では骨髄腫にみられる異常を検出できず、染色体分析はトリソミー8を20細胞に認めた(図1)。CT検査では左肩甲骨や肋骨、骨盤に溶骨性変化を伴う腫瘤を認めた(図2)。

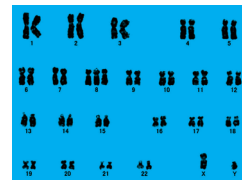本例は骨髄におけるクローナルな形質細胞の割合は低いものの、広範囲に骨破壊性病変を認め、多発性骨髄腫と診断した。また、骨髄増殖性腫瘍の病型診断として、巨核球系を中心とした異形成があり、トリソミー8を認めることから、MDS/MPN-Uと考

えた。

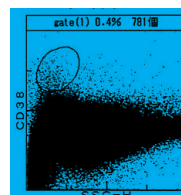
臨床経過：まずは骨髄腫に対する治療を優先し、DLd療法を導入した。骨痛の改善、IgGの低下を認めた。白血球はいったん12万/ μl まで増加したあと、減少傾向に転じた。だが、血小板数は290万/ μl 台が続いたため、MCNUを併用し血小板数のコントロールを行った(図3)。DLd療法4コース目に末梢血中に芽球が出現し、急速に増加した。骨髄穿刺を行い、急性骨髄性白血病への移行と診断した(図4)。CAG療法を行ったが、骨髄抑制期に感染症を併発し永眠された(図5)。



NCC / μ L	7.7万	FISH :	
Mgk /M/E	89/ μ L 18.9	TP53 del(17)	0.0%
		IgH-MAF	0.0%
		IgH-FGFR3	0.0%
		IgH-CCND1	0.0%
		IgH-MYC	0.0%
		13q14.3	3.0%
erythroblast			
baso	0.4%		
poly	2.8%		
oxy	0.8%		
Myeloblast	2.8%		
Promyelo	4.0%		
Myelo	7.2%		
Metamyelo	2.0%		
Stab	14.8%		
Seg	42.4%		
Eosino	2.4%		
Mono	8.8%		
Lymph	9.2%		
Plasma	1.6%		



染色体分析：47, XY, +8 [20]



CD 19	16.4
CD 20	1.5
cy 2<-ch	25.2
cy 2<-ch	77.4
CD 33	78.2
CD 45	70.7
CD 49a	17.7
CD 54	74.1
CD 55	73.5
CD138	67.4
MP-1	55.8

過形成骨髓 顆粒球系の細胞増多
 巨大棒状核、乏顆粒、偽ベルゲル (<10%)
 巨核球増多、小型巨核球、単核巨核球、分離多核巨核球、(10%以上) 血小板凝集像
 多核赤芽球、環状鉄芽球 (<5%)
 連鎖形成

図1 初診時の骨髓所見

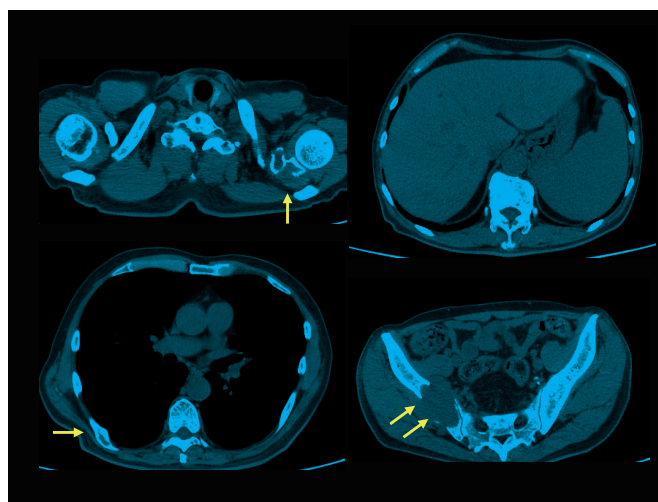


図2 胸腹骨盤部CT
 左肩甲骨・肋骨・腸骨に溶骨性変化を伴う腫瘤を認めた。

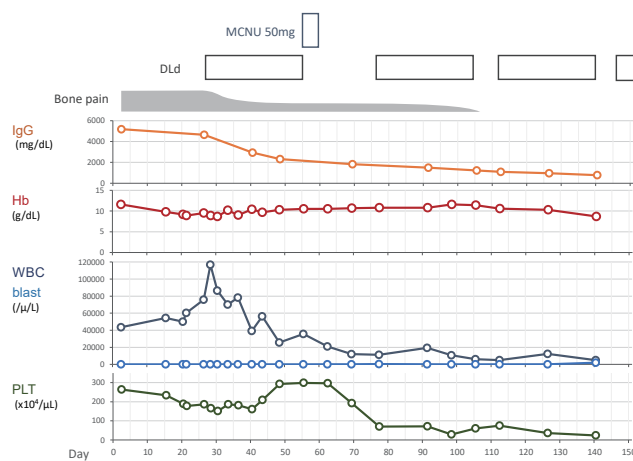


図3 臨床経過図1
 初診時からDld療法3コース目終了までの経過を示す。

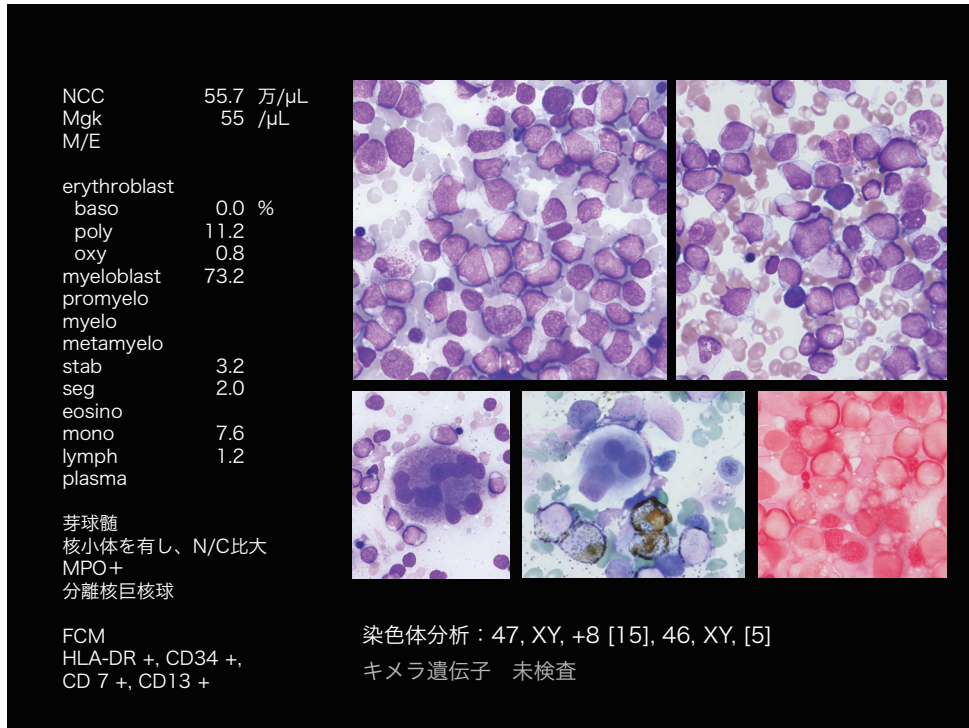


図4 急性骨髄性白血病発症時の骨髄塗抹所見

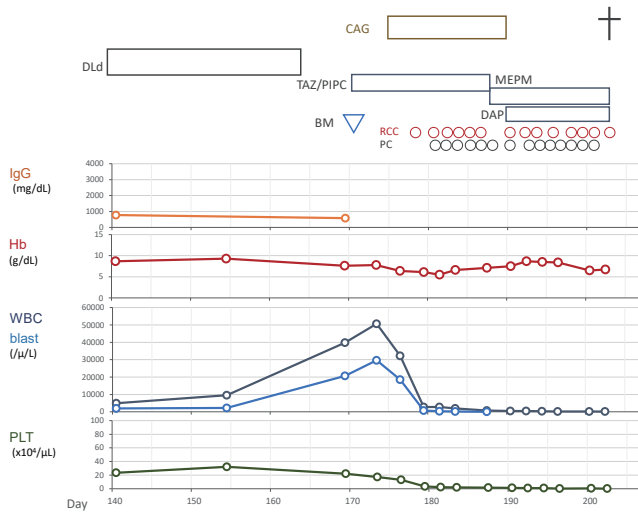


図5 臨床経過図2

DLd療法4コース目開始時からの経過を示す。

考 察

骨髄増殖性腫瘍とM蛋白血症の合併に関しては種々の報告があり、概ね3-13%といわれている。一般人口においては1-3%にM蛋白血症を有すると報告されており²⁾、それよりも若干高いとするものが多い。

本例では、骨髄増殖性腫瘍と多発性骨髄腫を合併しており、経過中に急性骨髄性白血病へ移行した。Malhotraらの報告では、5年間で骨髄増殖性腫瘍とM蛋白血症の合併した15名のうち、本例のように急性骨髄性白血病に移行したのは1名で、トリソミー8を認めた症例も含まれていた³⁾。JavornickyらはMPNの特定の病型とM蛋白血症とに臨床的・生物学的に強い関連はみられないと報告している⁴⁾。

おわりに

MDS/MPNを合併したIgG- λ 型多発性骨髄腫を経験した。本例では多発骨病変を認め、骨髄腫に対する治療を優先しDLd療法を行ったが、経過中に急性骨髄性白血病へ移行した。実際の診療においては、個々の症例ごとに治療の進め方を検討する必要があると考えられた。

利益相反

本論文に関して、開示すべき利益相反なし

文 献

- 1) 日本血液学会編「造血器腫瘍診療ガイドライン 2023年版」,東京：金原出版 2023：p 97, p 380-5
- 2) Kyle, RA, Therneau TM, Rajkumar SV, et al. Prevalence of monoclonal gammopathy of undetermined significance. N. Engl. J. Med 2006; 354: 1362-9
- 3) Malhotra J, Kremyanskaya M, Schorr E, et al. Coexistence of myeloproliferative neoplasm and plasma-cell dyscrasia. Clin Lymphoma Myeloma Leuk 2014;14: 31-6
- 4) Javorniczky NR, Wehrle J, Ihorst G, et al. Prevalence and characteristics of myeloproliferative neoplasms with concomitant monoclonal gammopathy. Leuk Res 2020; 98 : 106454

Multiple myeloma with myelodysplasia/myeloproliferative neoplasms (MDS/MPN)

Shiyori KAWATA, Hirofumi BEKKU, Tomoko HARA, Keiji OZAKI, Tetsuya GOTO

Division of Hematology, Japanese Red Cross Tokushima Hospital

The patient was a 68-year-old man who presented with dyspnea on exertion. A blood test showed hemoglobin, white blood cell count, platelet count, corrected calcium, total protein, and immunoglobulin G (IgG) levels of 11.6 g/dL, 43520 / μ L, 263,000/ μ L, 11.2 mg/dL, 10.7 g/dL, and 5189 mg/dL, respectively. IgG- λ type M protein was detected by immunoelectrophoresis. Thoracoabdominal CT demonstrated a mass with osteolytic changes. These were negative for major bcr-abl, and no JAK2, CALR, or MPL mutations were observed. Bone marrow showed granulocytic hyperplasia, megakaryocytosis, dysplasia, and myeloma cells. Reactive hematopoiesis was negative, and the patient was considered to have multiple myeloma with myelodysplasia/myeloproliferative neoplasms. DLd therapy was introduced for myeloma, and MCNU was administered for thrombocytosis. Later, he developed acute myelogenous leukemia and died. The incidence of myeloproliferative neoplasms and M-proteinemia is reported to be several percent. Treatment should be carefully planned for each patient.

Keywords : myeloproliferative neoplasms, multiple myeloma, monoclonal gammopathy

Japanese Red Cross Tokushima Hospital medical journal 29 : 64-69, 2024
