症例

喉頭に発生した血管平滑筋腫の１例

福原　史拓　　内藤　圭介　　秋月　裕則　　阿部　晃治

徳島赤十字病院　耳鼻咽喉科

要　旨

平滑筋腫は平滑筋由来の良性腫瘍であり，子宮や消化管，皮膚などを中心によくみられるが，喉頭に発生することは少なく報告は稀である．今回，われわれは喉頭に発生した血管平滑筋腫の一症例を経験したので報告する．

症例は68歳男性で，主訴は喉の違和感であった．初診時の喉頭内視鏡にて，喉頭蓋舌面に表面平滑な赤色の腫瘍を認めた．全身麻酔下にて経口腔的に顕微鏡下に腫瘍摘出術を施行し，摘出標本の病理組織検査で血管平滑筋腫の診断に至った．術後２年間が経過し，現在のところ腫瘍の再発は認められていない．喉頭に平滑筋腫が発生することは稀であり，臨床的特徴，病理学的特徴，治療および転帰などについて考察を加えて報告する．

キーワード： 血管平滑筋腫，喉頭，良性腫瘍

はじめに

平滑筋腫（leiomyoma）は子宮，消化管，皮膚など平滑筋が存在する全身のあらゆる部位に発生する良性腫瘍であるが，耳鼻咽喉科領域に発生することは少ない．今回われわれは喉頭蓋に発生した血管平滑筋腫（angioleiomyoma）の１例を経験したので若干の文献的考察を加えて報告する．

症　　例

患　者：68歳，男性

主　訴：喉の違和感

現病歴：数年前から喉の違和感があったが放置していた．20XX年９月に頸部痛があり，近医整形外科を受診してCTを撮像した際に，偶発的に喉頭蓋の腫瘤影を指摘され，精査加療目的に同年11月に当科紹介となった．

既往歴：特記すべきことなし．

初診時現症：喘鳴や呼吸苦などの上気道症状はなく，血液検査所見は正常であった．喉頭以外の耳鼻咽喉科領域にも異常は認めなかった．

喉頭内視鏡所見：喉頭蓋舌面右側に表面平滑な赤色の腫瘤性病変を認めた．基部は直視できないが，可動性があり有茎性と考えられた．喉頭内への腫瘤進展はなく，声帯の可動性は良好であった（図１）．

画像所見：CTでは喉頭蓋舌面に径20mm程度で軟部濃度の腫瘍を認め，境界は明瞭であった（図２）．内視鏡所見での色調から血流豊富な腫瘍の可能性を考慮し，外来では生検を行わずに全身麻酔下に腫瘍を摘出する方針とした．内視鏡やCT所見から有茎性で基部は喉頭蓋に限局していると考えられ，経口腔的に摘出可能と判断し，顕微鏡下の喉頭微細手術を予定した．

手術所見：全身麻酔下に，口腔よりWEERDA喉頭鏡を挿入して術野を展開した．喉頭蓋舌面右側に腫瘍基部を確認し，１％Eキシロカインを粘膜下に注射した．腫瘍基部をモノポーラーで焼灼切離してこれを摘出した．周囲組織への浸潤や癒着はなく，出血はほぼ認めなかった．

摘出標本：腫瘍はほぼ球形であり，割面は灰白色で充実性，大きさは15×12×10mmの大きさであった（図３）．

病理組織学的所見：HE染色では粘膜上皮下に境界明瞭な結節性病変があり，平滑筋様の紡錘形細胞が小血管周囲に増生していた．α-SMA染色，caldesmon染色，desmin染色がいずれも陽性であり，血管平滑筋腫と診断された（図４）．

経　過：術後は気道狭窄や出血などの合併症なく経

過良好であった．術後１年半経過した現在も再発を
認めていない（図５）．

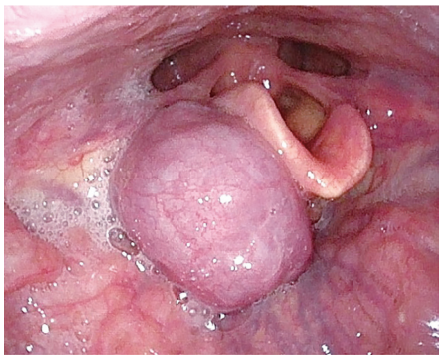

図１　術前の喉頭内視鏡所見
喉頭蓋舌面右側に腫瘤がみられる．

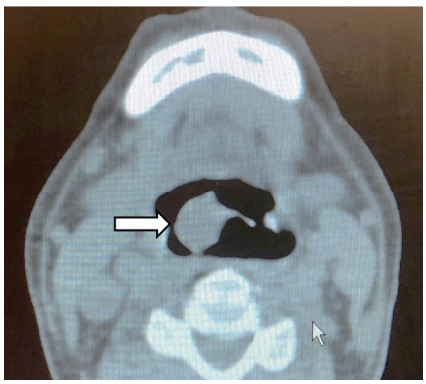

図２　CT像
喉頭蓋舌面右側に表面平滑な腫瘍（矢印）がみられる．

図3　摘出標本（15×12×10mm）

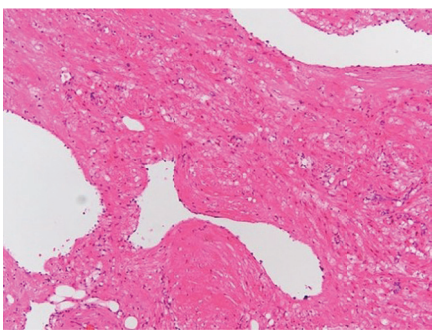

a：HE染色

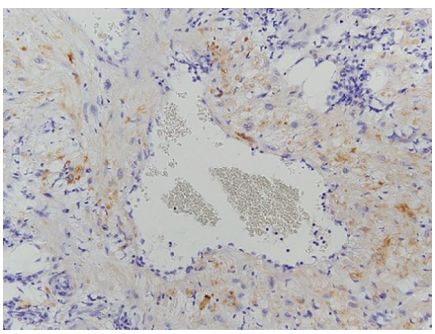

b：α-SMA染色

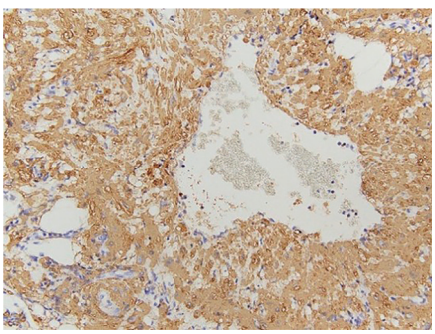

c：desmin染色

図４　病理所見

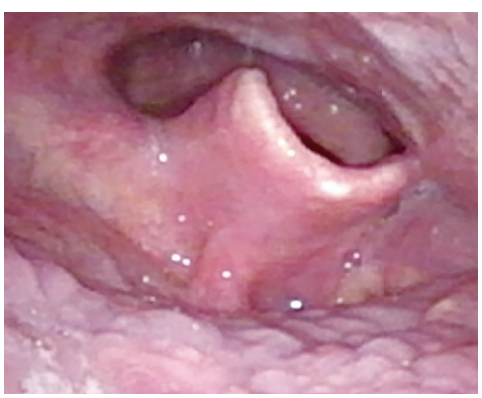

図５　術後の喉頭内視鏡所見

考　察

平滑筋腫は平滑筋細胞の充実性増殖からなる良性の間葉性腫瘍であり，WHOによる軟部組織腫瘍の国際分類では，子宮や消化管に発生する平滑筋腫（simple leiomyoma），血管平滑筋より発生する血管平滑筋腫（angioleiomyoma），皮膚や立毛筋に発生する平滑筋芽腫（leiomyoblastoma）に分類される[1]．そのうち，血管平滑筋腫は小静脈あるいは小動脈を囲む平滑筋組織の結節状増殖物であり，発生頻度の多い四肢（66.7%）と比べて頭頸部領域での発生は比較的稀（9.1%）と報告されている[2]．森本は，血管平滑筋腫を平滑筋線維と血管の組織学的形態により静脈型，毛細血管型（充実型），海綿型の３型に分類した．四肢では毛細血管型が多く疼痛を来す頻度が高いのに対し，頭頸部では静脈型が多く疼痛を認める症例は10%以下と述べている．頭頸部のうち比較的多い発生部位は口唇と耳介であり，頭頸部症例での64%を占め，次いで鼻副鼻腔の８%とされ，喉頭での発生は稀とされる[2]．喉頭発症部位では声門上が最も多く，臨床症状は嗄声や咽頭違和感，呼吸困難などの腫瘍の物理的影響によるものが多い[3]．本症例も喉の違和感が初発症状であり，疼痛の訴えはなかった．

血管平滑筋由来腫瘍は30～50歳代の女性に多いとされ，本腫瘍の発生にエストロゲンが関与している可能性を示唆する報告がある[4]．しかし，頭頸部領域では男性に多いとされ[2]，喉頭においてはエストロゲンよりも嚥下による機械的刺激，喫煙による物理的刺激が発生に関与すると考えられる．

喉頭内視鏡検査では，正常粘膜下に腫瘤を認め，粘膜表面は正常粘膜色や赤色調のものなど様々であり，血流に富む腫瘍を疑わせる所見がないものもある．画像検査では，CTで骨破壊や骨浸潤を伴わない軟部組織病変として描写されることが多い[5]が，CTのみで本疾患を診断するのは困難である．また，MRIではＴ１強調画像で等信号，Ｔ２強調画像で高信号，ガドリニウム造影で強く造影されることが多い[5]．本症例は単純CTのみの撮像であるが，辺縁平滑な軟部組織陰影を示し，典型的な血管平滑筋腫の画像を呈していた．鑑別疾患においては，喉頭に発生する良性腫瘍として腺腫，神経鞘腫，血管腫，血管線維腫，乳頭腫など多く挙げられるため，診断に生検は必須である．

本疾患の治療は腫瘍の被膜を含めた切除が基本である[6]．腫瘍の発生部位や大きさにより喉頭微細手術や咽頭切開による治療が選択され，術前や手術と同時に気管切開が行われる場合もある．横山は，腫瘍径が20mmを越えるものでは咽頭切開による腫瘍摘出や気管切開が行われることが多いと報告している[7]．本症例は，術前の喉頭内視鏡所見で血流に富んだ腫瘍であると考えられたが，腫瘍は20mm未満と比較的小さく有茎性であると考えられたことから術中の腫瘍剥離や止血操作は可能であると判断し，咽頭切開や気管切開を行うことなく摘出が可能であった．過去の報告では，頭頸部領域の血管平滑筋腫の生検または喉頭微細手術時に大量出血を生じて咽頭切開へ術式変更した症例[7]もあり，出血が多い場合や十分な視野が確保できない場合など，いつでも術式変更できるよう準備しておく必要がある．

本腫瘍の確定診断は病理組織学的検査であるが，HE染色のみでは神経原性腫瘍との鑑別が困難であり，α-SMA，caldesmon，desmin，vimentinなどの免疫組織化学染色が必要である[8]．本症例もα-SMA，caldesmon，desmin染色が陽性であり，平滑筋由来の腫瘍性病変である血管平滑筋種との診断に至った．

血管平滑筋腫の予後は良好であり，悪性化したという報告もないため，完全に摘出できれば治療は十分とされている．しかし，初回手術で残存がある例において再発した症例[9]もあり，摘出後も定期的な経過観察が必要である．

ま と め

喉頭に発生した血管平滑筋腫の１例を経験し，若干の文献的考察を加えて報告した．腫瘍は経口腔的に，喉頭微細手術による摘出が可能であったが，術中出血を念頭に置いた術式の選択や準備が必要と考えられた．

利益相反

本論文に関して，開示すべき利益相反なし．

文　献

1）Enzinger FM：Histological typing of soft tissue tumor. International histological classification of tumours　1969；3：30-1

2）森本典夫：血管筋腫 (血管性平滑筋腫) の臨床病理学的研究．鹿大医誌　1973；24：663-88

3）小島敬史，中村智絵，野口勝，他：喉頭血管平滑筋腫の1例．日気管食道会報　2013；64：27-35

4）Duhing JT，Ayer JP：Vascular leiomyoma. A study of sixtyone cases. Arch Pathol　1959；68：424-30

5）Ikeda K，Kuroda M，Sakaida N，et al：Cellular leiomyoma of the nasal cavity：findings of CT and MR imaging. AJNR Am J Neuroradiol 2005；26：1336-8

6）斎藤慶子，吉原俊雄，小山訓子，他：喉頭血管平滑筋腫の1症例．喉頭　2002；14：137-142

7）横山秀二，渡辺睦，多田靖宏，他：喉頭に発生した血管平滑筋腫の1例．日気管食道会報　2005；56：28-34

8）Barnes L：Tumors and Tumor-like Lesions of the Soft Tissues. surgical pathology of the head and neck，Marcel Dekker，New York　2001；p912-5

9）鎌田利彦，小川克二，井口芳明，他：喉頭に発生した血管平滑筋腫の1例．日耳鼻会報　1995；98：1119-24

Angioleiomyoma of the Larynx：A Case Report

Fumihiro FUKUHARA, Keisuke NAITO, Hironori AKIZUKI, Koji ABE

Division of Otorhinolaryngology, Tokushima Red Cross Hospital

Leiomyoma is a benign tumor derived from smooth muscle, which commonly occurs in the uterus, gastrointestinal tract, and skin, but it rarely occurs in the larynx. In this report, we describe a case of a vascular leiomyoma in the larynx. The patient was a 68-year-old man with a chief complaint of discomfort in the throat. Laryngoscopy showed a red tumor with a smooth surface on the lingual surface of the epiglottis. Laryngomicrosurgery was performed under general anesthesia, and the tumor was removed completely. Histopathologically, the tumor was diagnosed as an angioleiomyoma. The patient has shown no evidence of recurrence of the tumor over a period of 2 years. Reports of leiomyomas in the larynx are rare, and here we report the clinical and pathological features, treatment, and outcomes of our patient.

Key words：angioleiomyoma, larynx, benign tumor

Tokushima Red Cross Hospital Medical Journal 28：99-103, 2023