症例

遠位前脈絡動脈瘤瘤内コイル塞栓を施行した，片側モヤモヤ病頭蓋内出血の１例

今井　達也[1)]　大山　活実[1)]　佐藤　浩一[2)]　花岡　真実[2)]
榎本　紀哉[3)]　宮本　健志[3)]　松﨑　和仁[3)]　仁木　均[4)]

1）徳島赤十字病院　教育研修推進センター
2）徳島赤十字病院　脳神経血管内治療科
3）徳島赤十字病院　脳神経外科
4）徳島赤十字病院　脳神経内科

要　旨

症例は68歳の男性，左側脳室三角部付近の脳内出血で入院となった．片側モヤモヤ病側副路である前脈絡叢動脈遠位部に動脈瘤が見られ，７日ほどの期間で複数回出血を繰り返した．前脈絡叢動脈遠位部の側副路である親動脈を温存し，動脈瘤のみのコイル塞栓術を施行した．術後，再出血は認めず，脳虚血も認めなかった．手術から４年後，頭蓋内再出血は認めず，軽度右不全片麻痺（４／５ＭＭＴ）が残存しているが外来通院中である．バイパス術を勧めているが経過観察を強く希望している．若干の文献的考察を加え，報告する．

キーワード：モヤモヤ病，前脈絡叢動脈，動脈瘤，頭蓋内出血，動脈瘤瘤内コイル塞栓術

はじめに

今回我々は，片側モヤモヤ病に伴う，前脈絡動脈末梢部動脈瘤破裂による皮質下出血の症例において，前脈絡動脈の血流を温存した瘤内コイル塞栓を施行し得た症例を経験した．内頸動脈分岐部ではなく，前脈絡動脈そのものの動脈瘤（true anterior choroidal artery aneurysm）では，ごく近位の症例で瘤内コイル塞栓の報告が１件あるが，plexal pointを大きく超えた遠位の動脈瘤での瘤内コイル塞栓の報告は初めてと考えられ，若干の文献的考察を加えて報告する．

症　例

症　例：68歳，男性
主　訴：右片麻痺
既往歴：両側股関節症
現病歴：入院当日18時に仕事から自宅に帰って突然，右上下肢麻痺が出現し，救急要請された．
入院時現症：意識レベルは傾眠で，構音障害，右上下肢麻痺（MMT２／５）と感覚低下を認め，NIHSS 21/42点であった．
血液検査所見：D-dimerの増加を認めたが，その他に顕著な異常は認めなかった．
画像所見：頭部CTでは左視床の外側に25㎜ほどの出血があり，脳室穿破を認めた（図１Ａ，Ｂ）．MRAでは左中大脳動脈の描出が不良で，片側モヤモヤ病が疑われた（図１Ｃ，Ｄ）．
入院・治療経過：片側モヤモヤ病に関連した脳室穿破を伴う皮質下出血と診断し，保存的加療の方針とした．経過は安定していたが入院３日目に意識レベルの低下（昏迷）を認め，頭部CTを再検すると（図２Ａ）血腫の増大と脳室拡大を認め，緊急で脳室ドレナージを施行し意識レベルは改善した（図２Ｂ）．

その後症状は再び安定していたが，術後６日目（入院10日目）に再度意識レベル低下を認め，再検CTで血腫の拡大傾向を認めた（図２Ｃ）．血腫増大を繰り返したため，脳血管撮影を施行．左頸動脈撮影では，予想通り内頸動脈終末部から中大脳動脈の描出不良を認

め，前脈絡動脈が明瞭に描出され，choroidal pointを大きく越えた末梢に動脈瘤様所見を認めた（図３A，B）．右椎骨動脈撮影では左後大脳動脈は末梢の描出が不良で（図３C），左中大脳動脈・後大脳動脈領域に，前脈絡動脈からの側副血流路が存在すると推測された．三次元血管撮影（図４A，B）では，前脈絡動脈末梢動脈瘤のネック付近に分枝を認め，一部は動脈瘤と分離可能であると考えられた（図４C，D）．

可能であれば血管内治療を行う方針とし，Marathonマイクロカテーテルを前脈絡動脈に挿入すると，親カテーテルからの造影は困難であった（図５A）．マイクロカテーテル造影のロードマップを使用しカテーテルとコイルを操作し，ネック付近を温存して動脈瘤内のみコイルを留置（図５B），内部にコイルの追加も行った．脳動脈瘤末梢の分枝を温存する形で，動脈瘤を閉塞し治療を終了した（図５C）．治療直後の頭部CT検査で血腫壁内にコイルを確認し（図５D），この動脈瘤が破裂したものと考えられた．術後経過は良好で，その後は再出血無く，回復期リハビリテーション病院に転院し最終的に自宅退院している．術後４年目の現在，軽度右麻痺のみ残存し（MRs-1），自立生活し当院外来通院中である．SPECTでの脳血管の血流低下も確認されMRAでは左内頸動脈終末部の描出がさらに不明瞭となり，脳血管バイパス術を勧めているが希望されず，保存的治療を継続している．

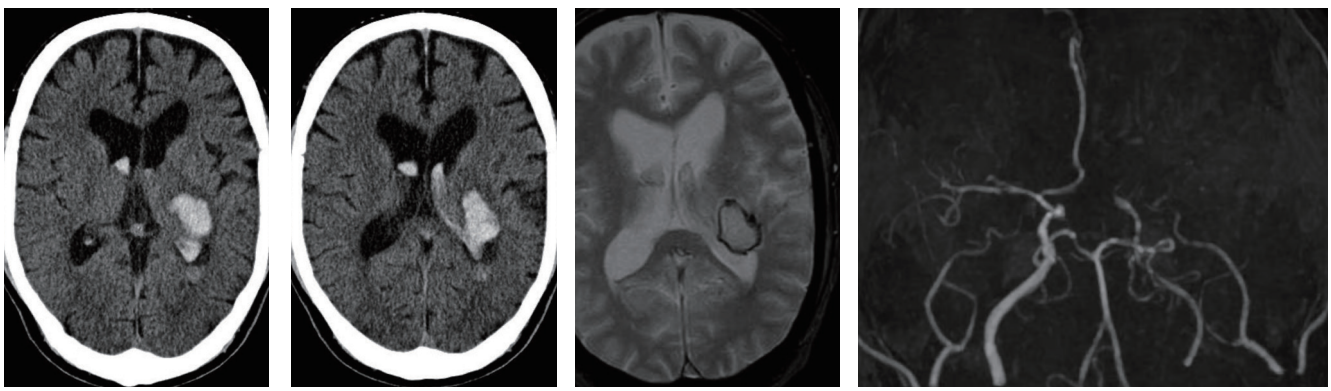

A　B　C　D

図１　A, B　入院時, 頭部CT, 視床の外側上方に出血（25㎜）と脳室穿破を認める.
C　T２*強調像MRI, 左視床に血腫を認める.
D　MRA左前・中大脳動脈の描出が不良である.

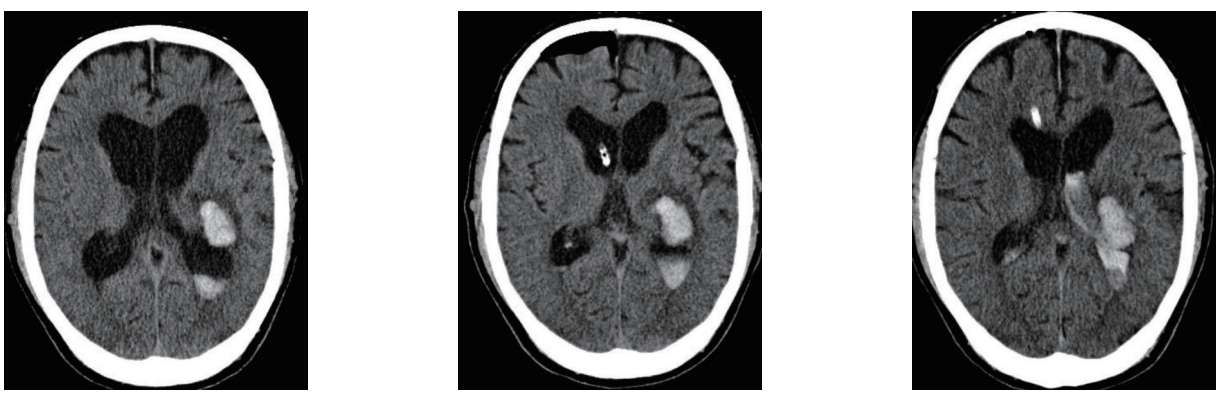

A　B　C

図２　A　入院4日目　頭部CT, 脳室拡大と血腫の増大傾向認める.
B　脳室ドレナージ後　頭部CT, 脳室拡大改善認める.
C　術後6日目　頭部CT, 血腫増大と脳室内再出血を認める.

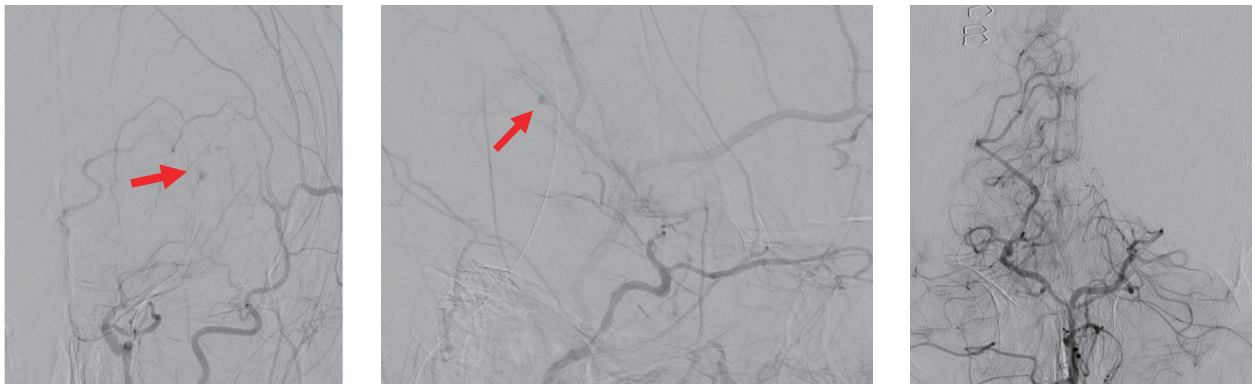

A　　B　　C

図３　脳血管撮影　　A, B　左頸動脈撮影　中大脳動脈の描出不良　前脈絡動脈が明瞭に描出され，そのplexal pointを大きく越えた末梢に，動脈瘤様所見を認める（矢印）．
C　椎骨動脈撮影　左後大脳動脈は末梢の描出が不良である．

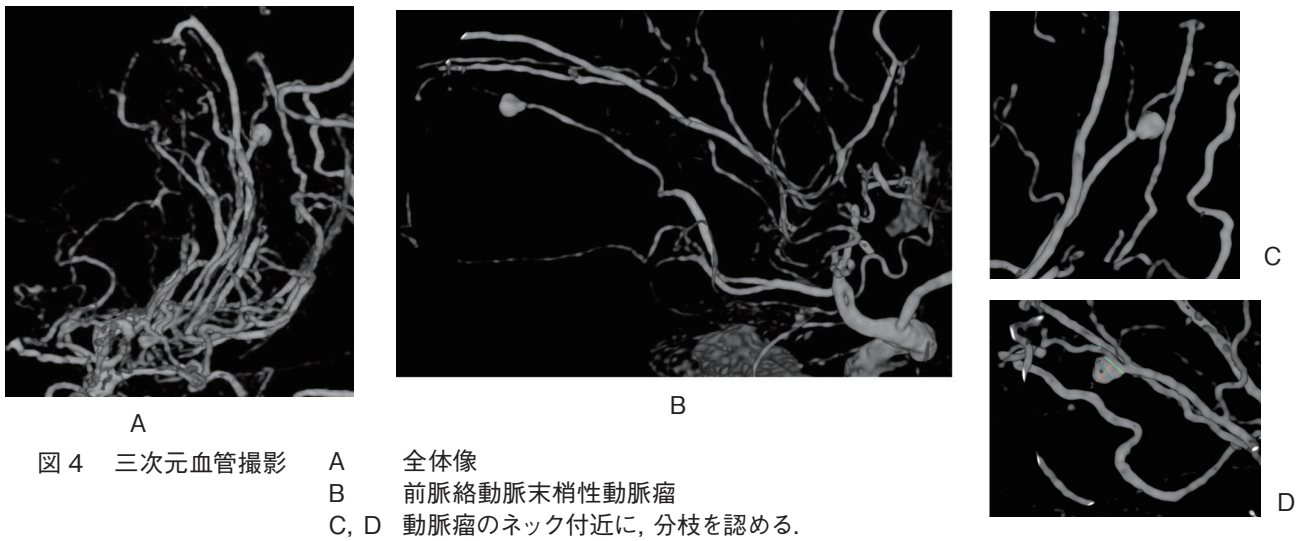

A　　B　　C　　D

図４　三次元血管撮影　　A　全体像
B　前脈絡動脈末梢性動脈瘤
C, D　動脈瘤のネック付近に，分枝を認める．

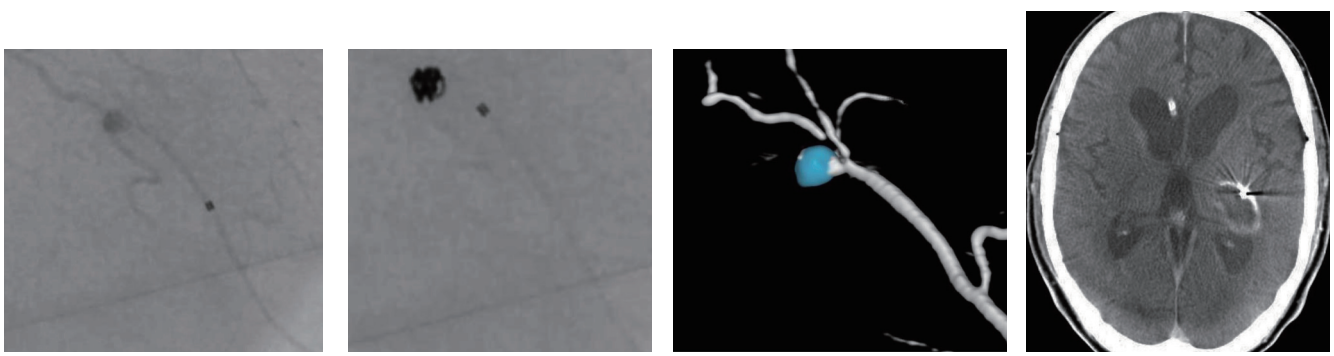

A　　B　　C　　D

図５　コイル塞栓術　　A　Marathonマイクロカテーテルと動脈瘤
B　コイル留置直後
C　術後3次元血管撮影（ネックから分枝が温存されている）
D　コイル塞栓術後　頭部造影CT検査所見　血腫内部にコイルを認める．

表 1　前脈絡動脈遠位動脈瘤血管内治療報告例

Author	Age / sex	presentation	etiology	IVR	outcome
Kim (2009)	43 / F	IVH	Moyamoya D.	PA glue	N A
Yang (2010)	38 / F	IVH	Moyamoya D.	PA glue	Good
	56 / F	Headache	Moyamoya D.	AN coil	good
Nishida (2011)	84 / F	IVH	MCA occlusion	PA coil	Fair
Dolati (2012)	55 / M	IVH	PCA occlusion	PA glue	good
Ohishi (2013)	75 / F	ICH	MCA occlusion	PA coil	Fair
清水 (2013)	43 / F	ICH	ICA stenosis	PA glue	Fair
入江 (2014)	26 /F	IVH	MCA occlusion	PA glue	good
Our case	68 / M	ICH	MCA occlusion	AN coil	good

考　察

モヤモヤ病は我が国でその概念が確立した両側内頸動脈終末部の進行性閉塞性疾患で，脳虚血や側副血流路に関連する頭蓋内出血を発症する．両側性が確診例とされてきたが，一側病変の症例でも内頸動脈終末部に狭窄閉塞性変化が認められるものは確診例とする方針が近年示されている[1), 2)]．一方で，中大脳動脈のみの閉塞性変化に伴うモヤモヤ病類似の twig-like middle cerebral artery という疾患概念が近年報告されている[3)]．今回の症例は同側前大脳動脈の描出も不良で，内頸動脈終末部からの狭窄性変化であり，片側性モヤモヤ病として良いと思われる．

脳室内出血を来したモヤモヤ病による前脈絡動脈末梢動脈瘤は比較的多くの報告があり，Yang らは彼らの経験した 2 例を含め 15 例を検討している[4)]．Yang らは，この 15 例を動脈瘤の部位別に内頸動脈に近いものから，側頭角，側脳室，三角部に分類している．最も近位の側頭角では，ネッククリッピング，分枝温存した動脈瘤コイル，あるいはトラッピングが施行されている．一方，それ以遠の側脳室あるいは，三角部では，トラッピングバイパス，あるいは接着剤を用いた血管内治療が行われている．今回の症例は，彼らの分類では三角部動脈瘤で，分枝を温存しコイル治療できた初めての症例と考えられる．

血管内治療を行った distal anterior choroidal artery aneurysm の報告は 8 例を渉猟でき[4) ~ 10)]，今回の症例を入れた 9 例を表 1 に示した．頭痛のみの 1 例を除き，脳室内出血あるいは脳内出血で発症している．両側性が確認されたモヤモヤ病が 3 例，単一血管の閉塞性疾患に関連するものが 6 例であった．血管内治療としては，接着剤あるいはコイルによる，親動脈ごとの閉塞が 7 例で行われており，3 例で一過性も含め虚血性合併症が記載されている．Yang らの近位部の 1 例と，今回の症例の 2 例で，分枝も温存した動脈瘤のみのコイル塞栓が施行され，経過は良好であった．

今回の症例は，前脈絡動脈三角部動脈瘤で，分枝を温存しコイル治療できた初めての症例と思われる．側副血流路に発生した動脈瘤であり，虚血性合併症のリスクは当然高いので，可能であれば前脈絡動脈の血流を温存した治療が望ましいと考えられる．

結　語

片側モヤモヤ病に合併した前脈絡動脈遠位部動脈瘤破裂の症例を報告した．入院中に複数回の再出血を認め，親動脈を温存したコイル塞栓を施行できた．

利益相反

本論文に関して，開示すべき利益相反なし．

文　献

1）林健太郎，堀江信貴，陶山一彦，他：もやもや病，片側型もやもや病，類もやもや病に関する全国調査．脳卒中の外　2012；40：179-82

2）黒田敏，藤村幹，髙橋淳，他：もやもや病診断基準―2021年改訂版―．脳卒中の外　2022；50：1-7

3）Seo BS，Lee YS，Lee HG，et al：Clinical and radiological features of patients with aplastic or twiglike middle cerebral arteries. Neurosurgery　2012；70：1472-80

4）Yang S，Yu JL，Wang HL，et al：Endovascular embolization of distal anterior choroidal artery aneurysms associated with moyamoya disease. A report of two cases and a literature review. Interv Neuroradiol　2010；16：433-41

5）Kim SH，Kwon OK，Jung CK，et al：Endovascular treatment of ruptured aneurysms or pseudoaneurysms on the collateral vessels in patients with moyamoya disease. Neurosurgery 2009；65：1000-4

6）Nishida A,Tokunaga K,Hishikawa T,et al: Endovascular coil embolization of a ruptured distal anterior choroidal artery aneurysm associated with ipsilateral middle cerebral artery occlusion―case report―.Neurol Med Chir（Tokyo）　2011；51：716-9

7）Dolati P，Sutherland G，Wong J，et al：Distal anterior choroidal artery aneurysm following iatrogenic posterior cerebral artery occlusion : a case report and review of literature. Acta Neurochir（Wien）　2012；154：53-7

8）Oishi H, Suga Y, Nonaka S：Endovascular therapy of ruptured distal anterior choroidal artery aneurysm associated with moyamoya pattern collateralization secondary to middle cerebral artery occlusion. IJNS　2013；2：278

9）清水立矢，内藤功，宮本直子，他：破裂前脈絡叢動脈遠位部動脈瘤に対しNBCA塞栓術を行った2例．JNET　2013；7：179-85

10）入江是明，柳澤毅，長谷川譲，他：脳室上衣下動脈の破裂脳動脈瘤に対し塞栓術を行ったもやもや病の1例．JNET　2014；8：266-72

Endovascular endo-saccular coil occlusion (without parent artery occlusion) of far distal true anterior choroidal artery aneurysm

Tatsuya IMAI[1)], Katsumi OYAMA[1)], Koichi SATOH[2)], Mami HANAOKA[2)]
Noriya ENOMOTO[3)], Takeshi MIYAMOTO[3)], Kazuhito MATSUZAKI[3)], Hitoshi NIKI[4)]

1) Post-graduate Education Center, Tokushima Red Cross Hospital
2) Division of Neuro-Endovascular Surgery, Tokushima Red Cross Hospital
3) Division of Neurosurgery, Tokushima Red Cross Hospital
4) Division of Neurology, Tokushima Red Cross Hospital

Here, we report the first case of far distal endo-saccular true anterior choroidal artery aneurysm coil embolization without parent artery occlusion. A 68-year-old man was admitted to the hospital with intracerebral hemorrhage in the left ventricular trigone. An aneurysm was found in the distal part of the anterior choroidal artery, which is a collateral tract of unilateral Moyamoya disease, and he had bleeding multiple times over a period of approximately 7 days. We performed coil embolization of the aneurysm only, preserving the parent artery, which is a collateral passage of the distal anterior choroidal artery. Postoperatively, no re-bleeding or cerebral ischemia was observed. Four years after the operation, no intracranial re-bleeding was observed, and mild right hemiparesis (4/5 MMT) remained, but the patient was still being treated as an outpatient. Cerebrovascular bypass surgery was recommended, but he refused.

Key words : Moyamoya disease, anterior choroidal artery, aneurysm, intracerebral hemorrhage, endo-saccular coil embolization

Tokushima Red Cross Hospital Medical Journal 28 : 69-74, 2023