

玉置 俊輔 中山 祐作 住友淳一郎 鈴江 直人
川崎 賀照 藤井 幸治 武田 芳嗣

徳島赤十字病院 整形外科

要 旨

小児鎖骨遠位端骨折は、小児鎖骨骨折中1.6%と稀な骨折である。成人と異なり肩鎖靭帯・鳥口鎖骨靭帯の損傷は伴わず骨膜が骨膜管として靭帯に付着したまま残存し、骨膜が断裂することで鎖骨遠位端が転位することから、“pseudodislocation”と呼ばれる。今回小児肩鎖関節脱臼Rockwood分類 Type IVに鎖骨遠位端骨折を合併した症例に対して観血的整復固定を要した症例を経験した。小児鎖骨遠位端骨折は、転位が軽度なものは残存骨膜管から仮骨形成が生じ、保存的治療で良好な成績が得られる。しかし、本症例のように転位が大きい症例は、二分鎖骨となり美容的問題や疼痛の残存の可能性が高いため、観血的整復固定を勧める報告が散見され、本症例も手術の適応と考えた。固定法に関しては、報告の大部分がK-wireを用いた固定法であるが、スクリュー固定や縫合固定など様々な報告も見られ、現在確立した手術方法はない。本症例では骨片と骨膜を縫合固定し、経肩峰的にK-wire固定を行い良好な成績を得た。

キーワード：鎖骨遠位端骨折、Pseudodislocation、小児外傷

はじめに

鎖骨遠位端骨折は、小児鎖骨骨折中1.6%と稀な骨折であり¹⁾、今回我々は小児肩鎖関節脱臼Rockwood分類 Type IVに小児鎖骨遠位端骨折を合併した症例に対して観血的整復固定を要した1例を経験したので報告する。

症 例

15歳男児。学校で友人とじゃれ合って遊んでいた

ところ右側へ転倒し、右肩を強打した。右肩痛のため同日当院救急外来受診した。来院時右肩痛のため挙上は困難であり、右鎖骨遠位部の腫脹・皮下出血を認めた。単純X線写真、CT(図1)で中枢骨片が上後方へ転位している右鎖骨遠位端骨折を認めた。小児肩鎖関節脱臼Rockwood分類 Type IVと診断し、三角巾固定として、受傷5日目に手術を行った。

骨折部直上の縦切開で進入した。近位骨片は後上方へ転位しており僧帽筋内へ転位していた。鎖骨下面には末梢骨片と連続した厚い骨膜管が本来の鎖骨の位置に残存し、中枢骨片が骨膜から剥離して後上

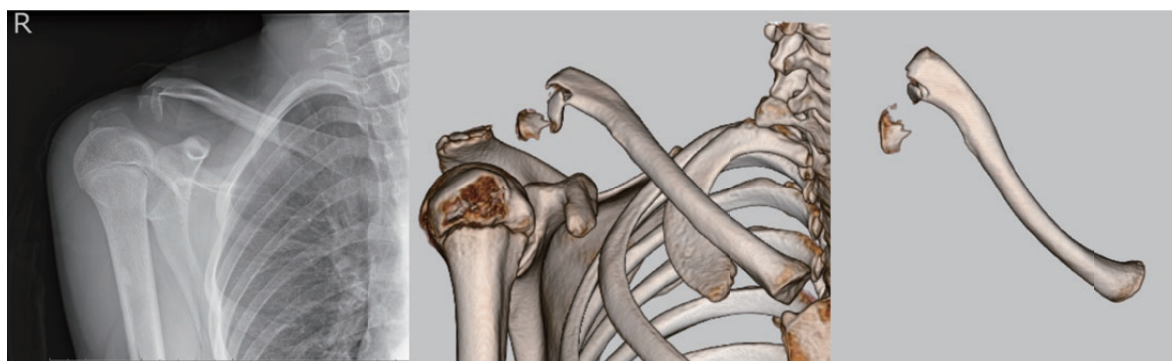


図1 来院時単純X線写真・CT画像

方へ転位していた。骨折部は上方より押し込むと元の位置に戻るが整復位の保持は困難であった。骨膜管の下面を剥離し2号fiberwire®を2本通して、骨膜管と近位骨片を一塊として縫合することにより整復位が保持できた。骨膜管で鎖骨を包み込んで縫合することは困難であった。軟部組織の縫合だけでは固定性は不十分であると判断し、経肩峰的に肩鎖関節を通して1.8mm K-wire刺入し内固定を行った。K-wireは先端を曲げて皮膚上に出しておいた(図2)。

術後は三角巾固定として肩関節外転90度までに制限した。術後6週で仮骨形成が十分に見られたためにK-wireを抜釘した。その後疼痛の範囲で可動域訓練を開始した。術後2ヶ月で疼痛や可動域制限無く、単純X線写真で転位の増大なく骨癒合を確認した(図3)。

考 察

小児鎖骨遠位端骨折の特徴は成人とは異なり、肩鎖靭帯と鳥口鎖骨靭帯が損傷されずに鎖骨の下面の骨膜に付着して正常の位置に残ることである。また小児の骨膜は厚いため骨膜管として靭帯とともに遺残し、いわゆるpseudodislocationの状態となる²⁾。転位がないか、軽度の場合は通常の鎖骨骨折と同じ方法で治療し、骨癒合は早い。転位が大きくても正常な位置に残った骨膜からの新生骨により自家矯正されるといわれているが、転位が大きい場合は肩鎖関節脱臼の場合と同様に転位した鎖骨と新しい骨によって分岐鎖骨を生じる可能性がある。この分岐鎖骨による美容的問題や疼痛が残存したことによって

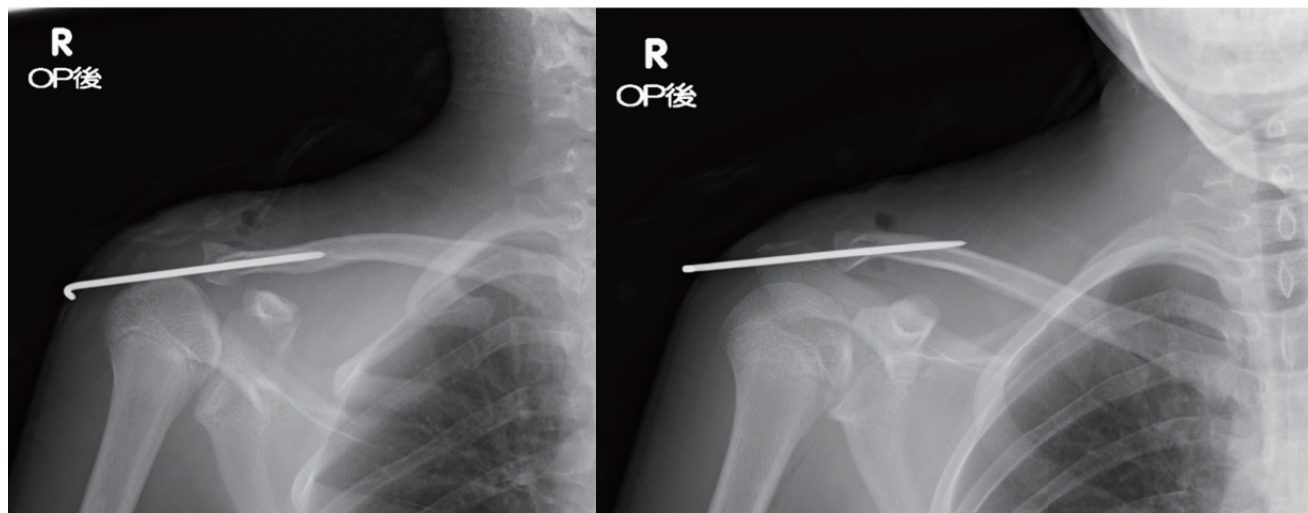


図2 単純X線写真 術後鎖骨2方向

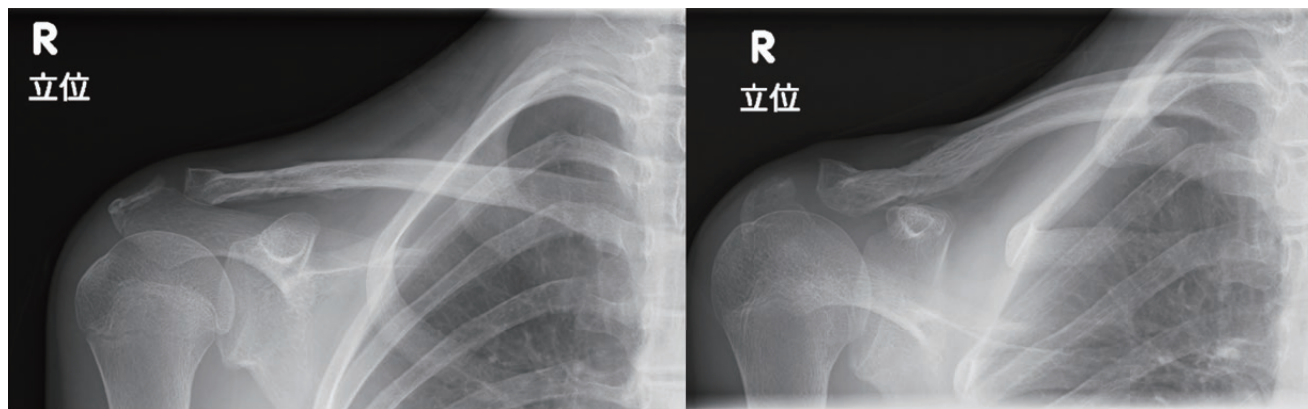


図3 単純X線写真 鎖骨2方向 術後2ヶ月

分岐鎖骨の元の鎖骨切除を行った報告もある^{3), 4)},

本症例は、鎖骨遠位端部分関節内骨折を伴った pseudodislocation の状態であり、小児肩鎖関節脱臼 Rockwood 分類 Type IV, Craig 分類 Type IV に骨折を伴った亜型と考えられる。小児肩鎖関節脱臼 Rockwood 分類 Type IV, V, VI のように転位が大きいものにおいて、徒手の整復が可能な場合は経皮的鋼線刺入術を、不可能な場合は観血的整復固定術が推奨されている⁵⁾。しかし、使用する内固定材に関しては多数の報告があるが、確立した手術方法はない。大部分は K-wire による固定であったが、活動性の高い小児で経過中に K-wire の折損トラブルを避ける目的でスクリュー固定や縫合のみ⁶⁾の報告も見られた。小児では麻酔覚醒時に暴れることがあり、比較的体が大きくなると骨折部のスクリュー固定や縫合のみでは整復位の固定に限界があると考えた。そのため本症例では Fiberwire[®] の骨膜と骨の縫合のみで固定を試みたが固定性が不十分と判断し、経肩峰的に肩鎖関節を通して 1.8mm Kwire を追加し、Fiberwire[®] で縫合した。

可動域制限を残さず良好な成績を得たが、K-wire を皮膚上から出すことの清潔面、骨端線・肩鎖関節を損傷する機能面において課題があり固定法・縫合法において今後検討が必要である。

まとめ

稀な小児鎖骨遠位端骨折に対して観血的整復固定術を行った。良好な整復位が得られ、疼痛や可動域制限などの障害を残さず良好な成績を得た。

利益相反

本論文に関して、開示すべき利益相反はなし。

文 献

- 1) Kubiak R, Slongo T: Operative treatment of clavicle fractures in children: a review of 21 years. *J Pediatr Orthop* 2002; 22: 736-9
- 2) 井上博「小児四肢骨折治療の実際 改訂第2版」, 東京: 金原出版 2002
- 3) Havranek P: Injuries of distal clavicular physis in children. *J Pediatr Orthop* 1989; 9: 213-5
- 4) Ogden JA: Distal clavicular physeal injury. *Clin Orthop Relat Res* 1984; 188: 68-73
- 5) 井上和也, 酒本佳洋: 小児の肩関節周囲骨折. *Orthopaedics* 2015; 28: 1-8
- 6) 阿部里絵, 大前博路, 中城二郎, 他: 小児鎖骨遠位端骨折の治療経験. *中部整災誌* 2019; 62: 67-8

Open reduction and internal fixation for pediatric distal clavicle fracture : A case report

Shunsuke TAMAKI, Yusaku NAKAYAMA, Junichiro SUMITOMO, Naoto SUZUE,
Yoshiteru KAWASAKI, Koji FUJII, Yoshitsugu TAKEDA

Division of Orthopedic Surgery, Tokushima Red Cross Hospital

Pediatric distal clavicle fracture represents 1.6% of all clavicular fractures in children. When the clavicle is displaced superiorly from the periosteal tube, the acromioclavicular and coracoclavicular ligaments remain attached to the periosteal tube; this condition is called “pseudodislocation”. Even with fractures showing severe displacements, the outcome of conservative treatment is satisfactory in most cases. However, some reports suggest surgical treatment based on the patient's age and displacement of the fragments. This report presents the case of a 15-year-old male patient with acromioclavicular joint dislocation, Rockwood classification Type IV and distal clavicle fracture. He underwent surgical treatment, in which the bone fragments and periosteum tube were sutured, and trans-acromial fixation was performed using Kirschner's wire. Three months after the surgery, there was no limitation in activities of daily living, and he had no significant shoulder pain.

Key words : distal clavicle fracture, Pseudodislocation, Pediatric Trauma

Tokushima Red Cross Hospital Medical Journal 25 : 44-47, 2020
