

前立腺膿瘍を合併した尿閉に対して 経尿道的ホルミウムレーザー前立腺核出術 (HoLEP) を施行した 1 例

新谷 晃理 坂本 健 岸本 大輝

徳島赤十字病院 泌尿器科

要 旨

前立腺膿瘍を合併した尿閉に対して、経尿道的ホルミウムレーザー前立腺核出術 (HoLEP) を施行した 1 例を報告する。症例は79歳男性。既往歴に40年来の糖尿病、神経因性膀胱で近医泌尿器科通院歴と、受診から11日前の尿道カテーテル留置歴を認めた。発熱と尿閉で紹介受診し、超音波検査で前立腺左葉に低エコー域を認め、前立腺膿瘍を合併した急性前立腺炎と診断した。抗菌薬治療ですみやかに炎症所見は消失したが、尿閉は改善しなかった。造影CTで前立腺膿瘍と確定診断し、尿閉の改善と膿瘍ドレナージを目的にHoLEPを施行した。術後、尿閉の改善を認め、膿瘍の再発を認めていない。前立腺膿瘍に対する経尿道的ドレナージは経尿道的前立腺切除術 (TURP) の報告が多く、HoLEPの報告は少ない。前立腺膿瘍に対するHoLEPは有用である可能性が考えられた。

キーワード：前立腺膿瘍, HoLEP, 尿閉

はじめに

前立腺膿瘍は、広域抗菌薬が広く使用される現在、発生頻度は減少しているといわれている¹⁾。

今回我々は前立腺膿瘍を合併した尿閉に対してHoLEPによるドレナージと腺腫核出を行ったので報告する。

症 例

症 例：79歳、男性

主 訴：発熱、排尿困難

既往歴：糖尿病（40年前）、高血圧（40年前）

現病歴：2018年8月頃から排尿困難を自覚し、近医でジスチグミン臭化物や、タダラフィルが投与されていた。2019年1月中旬に腹腔鏡下胆嚢摘除術を受けた際に留置された尿道カテーテルの抜去後に、一時的に排尿困難と発熱を認めた。自然軽快したため自宅経過観察していたが再度発熱と排尿困難認めため近医受診し、尿路感染の診断で2019年1月下旬に当科紹介受診となった。

初診時現症：身長162.9cm, 体重60.8kg, 血圧157/78 mmHg, 脈拍92/分, 体温37.8度。尿閉状態であり、導尿で300mlの尿流出を認めた。

初診時検査所見：

血液検査；WBC 28,760/ μ l (好中球92%), Hb 11.7g/dl, Plt 23.1×10^4 / μ l, CRP 25.76mg/dl, PSA 11.069ng/ml, HbA1c 6.9%。

尿沈査；赤血球30-49/hpf, 白血球1,000以上/hpf

尿培養；*Pseudomonas aeruginosa*

経腹超音波；前立腺体積は約30mlであり、左葉の直腸側辺縁が不整であった。

術前経過：

前立腺膿瘍を合併した急性前立腺炎の診断で抗菌薬投与開始した。尿閉に対しては膀胱留置カテーテル管理とした。速やかに解熱し、炎症所見も改善し、さらにPSAは1.097ng/mlに低下したが尿閉は改善しなかった。第19病日に造影CTで前立腺左葉に多房性膿瘍を認め、尿閉も継続していたため、経尿道的ドレナージの方針とした。第26病日に、HoLEPによる膿瘍ドレナージと腺腫核出を施行した。

術前造影CT所見：前立腺左葉の31×26×25mmの多房性の膿瘍を認めた(図1 A, B)。

手術所見：

術直前の経直腸超音波で前立腺左葉の膿瘍を確認した。左葉内腺から外科的被膜にかけて3つの膿瘍腔を認め、特に尖部側の膿瘍腔は外科的被膜からやや突出するような形態をしていた。

内視鏡所見(図2 A, B)では前立腺部尿道粘膜は正常所見であったが、精阜脇5時方向を切開すると膿瘍腔が開放され血液の混じった白色の膿が流出した。尖部側の膿瘍腔は開窓のみにとどめた。膿瘍により剥離面が不明であったため、膿瘍のない膀胱頸部12時方向から順行性に腺腫剥離をすすめた。途中剥離面で膿瘍腔が開放され、内腺と被膜の境界は不

明瞭になったが、経直腸超音波で膿瘍腔が被膜内までであることを確認していたため、膿瘍腔から外に切り込まないように手術を行い、炎症性変化を伴った腺腫を核出した。右葉は通常の核出術を行った。出血は少なく視野も良好で、腺腫・被膜・膿瘍の位置関係が明確であった。術直後も経直腸超音波を施行し、残存膿瘍がないことを確認した。手術時間は96分であった。

病理所見：

核出した腺腫の病理所見はgranulomatous prostatitisであった。

術後経過：

術後3日目に膀胱留置カテーテルを抜去した。自力での排尿が可能になり術後5日目に退院した。

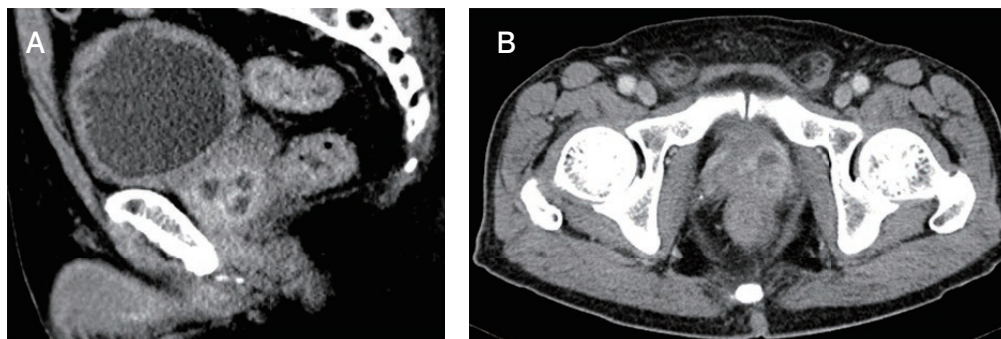


図1 A, B 術直前造影CT

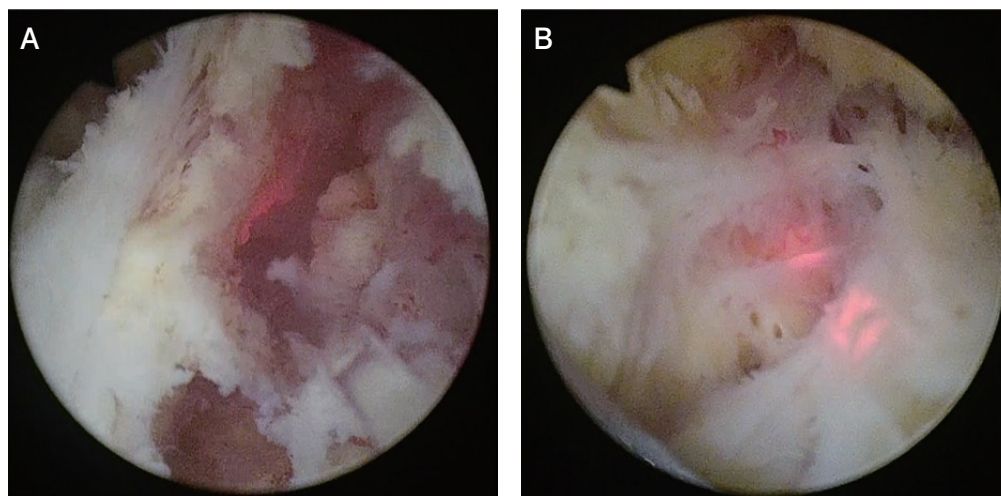


図2 術中内視鏡所見

A：精阜脇5時方向の前立腺部尿道粘膜を切開すると膿瘍腔が開放された。

B：炎症性変化を伴った腺腫を核出した。

考 察

前立腺膿瘍の発生頻度は、前立腺疾患で医療機関を受診する患者の0.5~2.5%とされる比較的稀な疾患である²⁾。糖尿病などの免疫力低下患者に多く、膀胱留置カテーテルや下部尿路閉塞疾患がリスク因子となる。本症例も糖尿病を有し、さらに当科初診の約1カ月前に他疾患で撮影された単純CTで、糖尿病性の神経因性膀胱を有していたと考えられる膀胱壁の不整や、慢性的な残尿を疑わせる所見を認めた。神経因性膀胱を有する状態に尿道カテーテルが留置されたことによって尿路感染を発症し、前立腺膿瘍に至ったと考えられる。

前立腺膿瘍の治療の原則は十分な抗菌薬治療とドレナージである。ドレナージを行う適応として、膿瘍径が1 cm以上であることや多房性であること³⁾など様々な報告があるが、膿瘍径が大きくても保存的治療のみで治療しえた報告もあり⁴⁾、定まったものはない。

ドレナージ方法として、主に超音波ガイド下での経直腸的、経会陰的穿刺ドレナージや、経尿道的内視鏡手術によるドレナージがある。経尿道的ドレナージとしては、経尿道的前立腺切除術(TURP)の報告がほとんどであり、HoLEPの報告は少ない。Leeらは8例の前立腺膿瘍に対してホルミウムレーザーを用いた開窓術や腺腫核出術を行い、全例で再発なく良好な結果が得られたと報告している⁵⁾。今回、ホルミウムレーザーを用いてドレナージと腺腫核出を行ったが、術前のCTや超音波で確認していた膿瘍の位置が術中に把握しやすく、確実なドレナージを行やすい印象であった。特に本症例のように、膿瘍がない部位で腺腫と外科的被膜の境界が確認できる症例であれば、前立腺の外科的被膜、腺腫、膿瘍の位置関係がさらに把握しやすかったと思われる。一般的にHoLEPは、TURPに比べて出血の合併症が少なく、抗凝固薬を内服している症例には特に優位性

があるといわれている。前立腺膿瘍の症例は、感染による凝固能異常が併存している可能性があり、その点からもホルミウムレーザーによる経尿道的ドレナージは有用であると考えられる。

結 語

前立腺膿瘍を合併した尿閉に対してHoLEPを施行し、合併症や再発なく治療できた症例を経験した。前立腺膿瘍に対するHoLEPは有用である可能性が考えられた。

利益相反

本論文に関して開示すべき利益相反なし。

文 献

- 1) Oshinomi K, Matsui Y, Unoki T, et al: Treatment strategy for prostatic abscess: Eighteen cases' report and review of literature. *Urol Sci* 2018; 29: 206-9
- 2) Granados EA, Riley G, Salvador J, et al: Prostatic abscess: Diagnosis and treatment. *J. Urol* 1992; 148: 80-2
- 3) Ludwig M, Schroeder-Printzen I, Schiefer HG, et al: Diagnosis and Therapeutic management of 18 patients with prostatic abscess. *Urology* 1999; 53: 340-5
- 4) 井出広樹, 小山雄三, 馬場雅子: 保存的治療のみで治療した巨大前立腺膿瘍の1例. *泌外* 2006; 19: 1119-21
- 5) Lee CH, Ku JY, Park YJ, et al: Evaluation of holmium laser for transurethral derroofing of severe and multiloculated prostatic abscess. *Korean J Urol* 2015; 56: 150-6

Holmium laser enucleation of the prostate (HoLEP) for urinary retention complicated by prostatic abscess: a case report

Terumichi SHINTANI, Ken SAKAMOTO, Tomoteru KISHIMOTO

Division of Urology, Tokushima Red Cross Hospital

We report a case of urinary retention complicated by prostatic abscess that was treated by holmium laser enucleation of the prostate (HoLEP). The patient was a 79-year-old man who had diabetes mellitus, neurogenic bladder, and a history of urethral catheterization 11 days before presentation. He was referred to our department for fever and urinary retention. On transabdominal ultrasound, a low echoic lesion in the left lobe of the prostate was observed. Based on these findings, we diagnosed the patient with acute prostatitis complicated by prostatic abscess. The acute prostatitis resolved promptly, but urinary retention persisted. We made a definitive diagnosis of prostatic abscess using contrast enhanced computed tomography. The patient underwent HoLEP for drainage and improvement of his urinary complaints. Urinary retention improved and recurrence of the prostate abscess has not been observed after the operation. Reports of HoLEP are lesser than those of transurethral resection of the prostate (TURP) for transurethral drainage of prostatic abscesses. Nevertheless, HoLEP may be useful for the drainage of prostatic abscesses.

Key words: Prostatic abscess, HoLEP, urinary retention

Tokushima Red Cross Hospital Medical Journal 25 : 18-21, 2020
