

子宮頸部癌肉腫の1症例

名護 可容¹⁾ 古本 博孝¹⁾ 祖川 英至¹⁾ 木内 理世¹⁾
 牛越賢治郎¹⁾ 別宮 史朗¹⁾ 山下 理子²⁾ 藤井 義幸²⁾

1) 徳島赤十字病院 産婦人科
 2) 徳島赤十字病院 病理部

要 旨

子宮頸部癌肉腫は非常に稀で、これまでに世界で約50例が報告されているにすぎない。また腫瘍を構成する癌腫と肉腫の組織型の組み合わせの違いにより、さまざまな種類の癌肉腫が存在する。今回われわれは、癌腫の組織型が腺様嚢胞癌や腺様基底細胞癌から構成される、非常に稀な子宮頸部癌肉腫の1症例を経験したので報告する。

症例は82歳の3回経産婦で、腔内を占拠する易出血性の腫瘍を認めたため、組織検査、CT、MRI 検査等の術前評価を行い、子宮頸癌 I B2期の診断で、準広汎性子宮全摘出術および両側付属器切除術を施行した。腫瘍は完全摘出が可能であった。現在術後化学療法を施行中で、再発兆候は認めていない。

キーワード：子宮頸部癌肉腫，腺様嚢胞癌，腺様基底細胞癌，子宮頸癌 I B2期

はじめに

子宮頸部癌肉腫は、上皮性間葉性混合腫瘍に位置づけられる非常に稀な腫瘍で、標準的治療法は確立されておらず、予後不良な疾患である。また腫瘍を構成する癌腫と肉腫の組み合わせの違いにより、多種類の癌肉腫が存在するが、今回われわれは、癌腫の組織型が腺様嚢胞癌や腺様基底細胞癌から構成される、非常に稀な子宮頸部癌肉腫の1症例を経験したので報告する。

症 例

患 者：82歳 3回経産
 主 訴：帯下
 月経歴：閉経48歳 以後不正出血は認めず
 既往歴：心不全 高血圧 両側膝手術
 現病歴：5年前に子宮癌検診を受けたときは異常なしであった。今回、帯下が多くなり、前医を受診した。出血や腹痛はなかった。内診で腔内を占拠する腫瘍を認めたため生検を施行されたが、生検部位からの出血が多く、腔内にガーゼを充填され、当科へ救急紹介となった。
 初診時現症：身長148cm 体重49kg 全身状態は安定

内診所見(図1)：当科受診時には既に止血していた。腔内は径約5cmの表面凹凸の腫瘍で占拠され、子宮腔部は不可視であった。触診では腫瘍は有茎性で、上端は子宮腔部に連続し、腔壁との癒着はないものと思われた。また基靭帯浸潤も認めなかった。
 経腔超音波検査(図2)：子宮は萎縮状で内膜は線状。子宮頸部下方に44×30.5mmの腫瘍を認め、腫瘍内部の血流は豊富であった。腹水は認めなかった。
 血液検査所見(表1)：外来初診時の血液検査では大きな異常なく、腫瘍マーカーではSCCは正常値であったが、CEAは7.3ng/mlとやや高値であった。

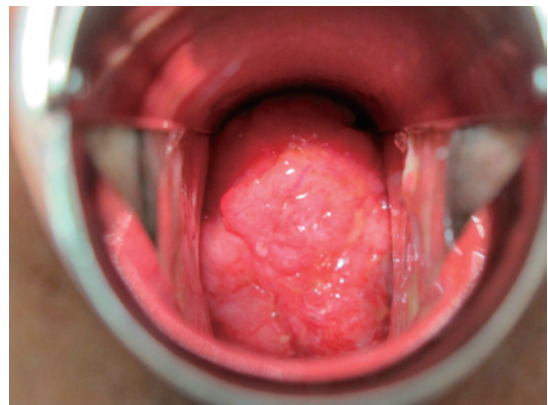


図1 内診所見

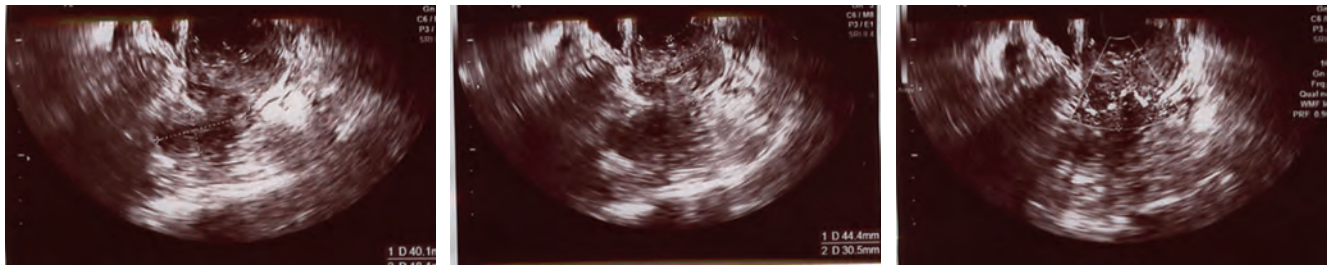

図2 経膣超音波検査

左：子宮は萎縮状で内膜肥厚なし
 中：子宮頸部下方に44×30.5mmの充実性の腫瘍あり
 右：腫瘍内部の血流は豊富

表1 血液検査所見

1. 末梢血		2. 生化学		3. 腫瘍マーカー	
RBC	478×10 ⁶ /μL	AST	18 U/L	TP	7.3 g/dL
Hb	15.1 g/dL	ALT	13 U/L	ALB	4.4 g/dL
Ht	43.7 %	ALP	264 U/L		
WBC	6,100 /μL	LDH	211 U/L	CEA	7.3 ng/mL
Neut	68.3 %	CK	62 U/L	SCC	1.1 ng/mL
PLT	22.6×10 ⁴ /μL	T-bil	2.2 mg/dL		

細胞診（腔内腫瘍表面擦過）：class IV，悪性の疑い；小型でN/C比は増大し，ほぼ裸核様で，楕円～類円形，クロマチンが増量した核を有する異型細胞が多数採取され，出現様式はシート状，孤在性で，中にライトグリーン好性物質を取り囲んだ腺腔様，あるいはロゼット様集塊，木目込み様配列のみられる集塊と多彩な所見を認めた。

生検組織診：carcinoma；扁平上皮に覆われた組織で，裸核様，基底細胞様の小型細胞が，異型なfibroblastや膠原線維を疎に含む間質を取り巻くように葉状の増殖をしていた。上皮の増殖が強いところでは，adenoid cystic carcinoma（腺様嚢胞癌 ACC）を思わせる粘液球も見られた。鑑別としてadenoid basal carcinoma（腺様基底細胞癌 ABC），carcinosarcomaなどが考えられたが，最終診断は手術材料にて行うこととなった。

骨盤MRI所見（図3 横断面 図4 縦断面）：腔内に長径5cmで，造影剤で比較的良好に染まり淡い高信号を呈する分葉状の腫瘍を認めた。DWIでは高信号を呈していた。縦断面で見ると，子宮頸部は腫瘍で置換されており，子宮頸部原発が疑われた。

胸腹部骨盤CT所見：骨盤，傍大動脈リンパ節腫脹は認めず，他にも転移を示唆する所見は認めなかった。

入院経過：子宮頸癌 I B2期の診断で入院し，準広汎性子宮全摘術，両側付属器切除術を施行した。本来であれば広汎子宮全摘術，両側付属器切除術，骨盤リンパ節廓清を行うところであるが，骨盤内の癒着が高度で，また高齢で心不全があることから手術を縮小せざるを得なかった。腫瘍の散布を避けるため腔を切開する前に腫瘍は経膣的に捻除した。出血量は570gで，輸血は行わなかった。高齢で心不全もあり，術後肺炎等の合併症も危惧されたが，経過は良好で術後10日目に退院となった。

摘出標本（図5）：子宮，両側付属器は65gで，子宮頸部は硬い腫瘍で置換されていた。腔内に認めた腫瘍は，子宮頸部6時より発生しており20gであった。

病理組織所見（図6 図7）：carcinosarcoma, homologous type, of the uterine cervix；HE染色では，上皮，間葉成分ともに悪性と考えられ，癌の部分と，肉腫の部分が認められ互いに移行がみられた。癌の部分は，篩状（スイスチーズ様）と表現される，腺様嚢胞癌の部分と，基底細胞癌の部分が認められた。肉腫部

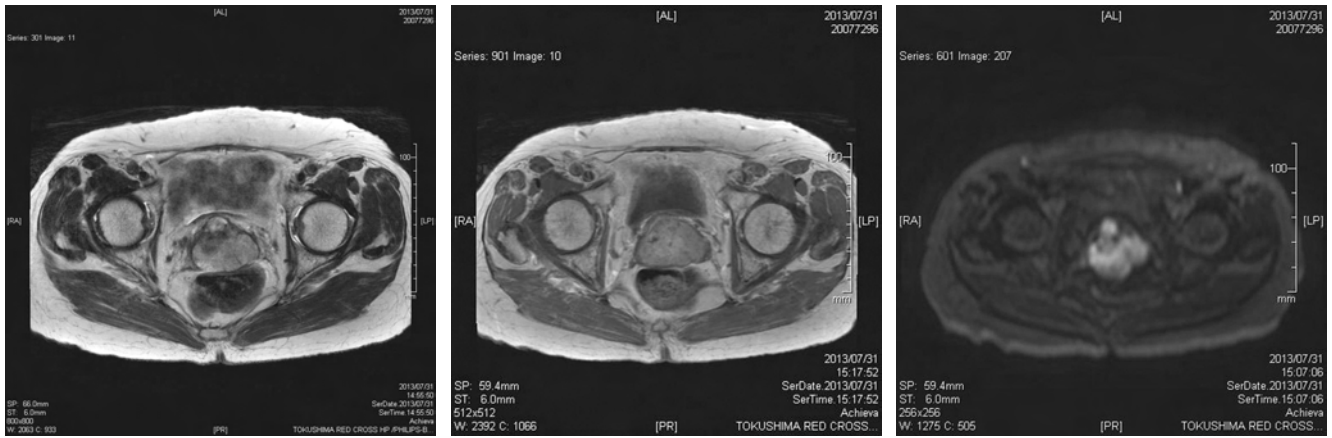

図3 骨盤MRI 横断面

左：T2強調 腔内に淡い高信号を呈する分葉状の腫瘍を認める
 中：T1強調造影 造影剤で比較的良好に染まっている
 右：DWI 高信号を呈している

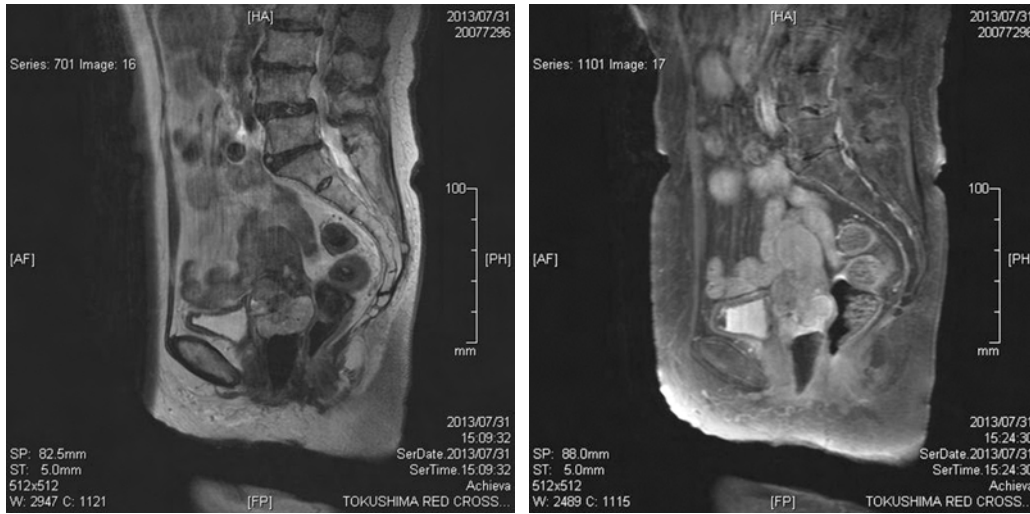


図4 縦断面

左：T2強調 右：T1強調造影後脂肪抑制とも高信号を呈する分葉状の腫瘍を認める

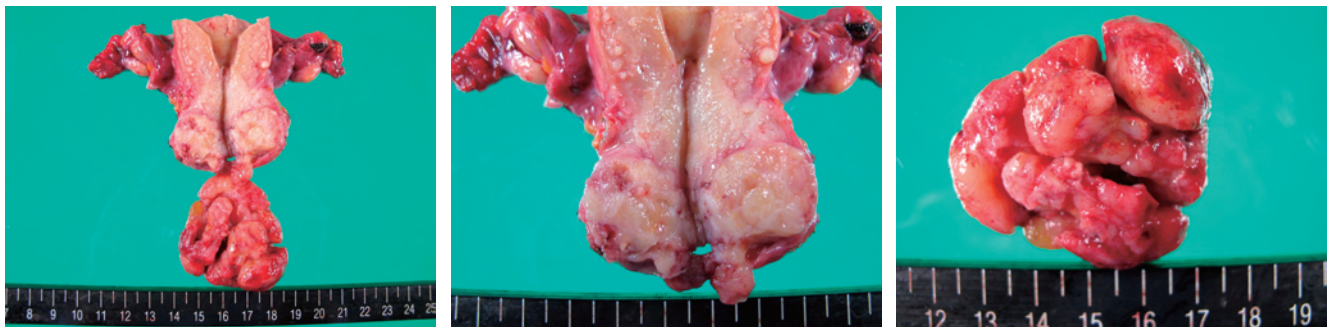


図5 摘出標本

中：子宮頸部は硬い腫瘍で置換されていた
 左、右：腫瘍は子宮頸部6時より派生していた

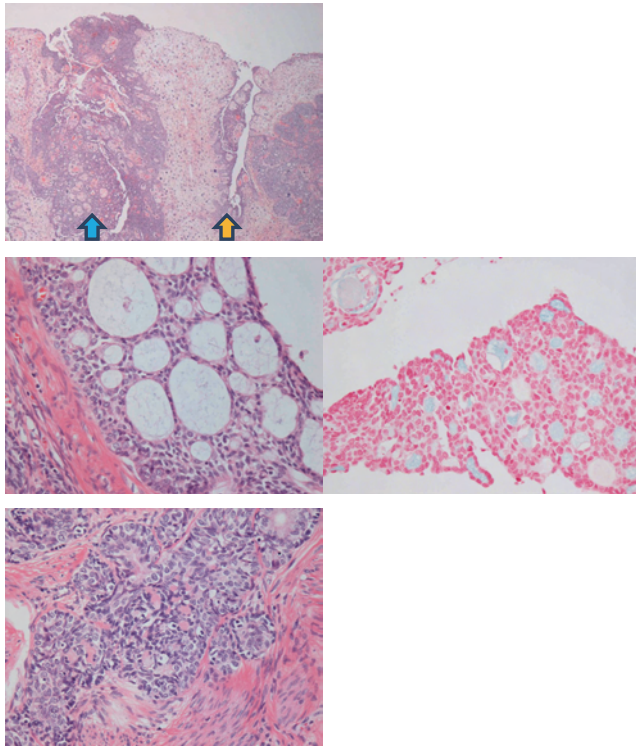




図6 病理組織所見

上段：HE 染色 上皮癌部分  と肉腫部分 
 中段：左 HE 染色 篩状（スイスチーズ様）：adenoid cystic carcinoma (ACC)
 右 Alcian-blue 染色 嚢胞内の粘液物質は陽性
 下段：HE染色 基底細胞癌様成分：adenoid basal carcinoma (ABC)

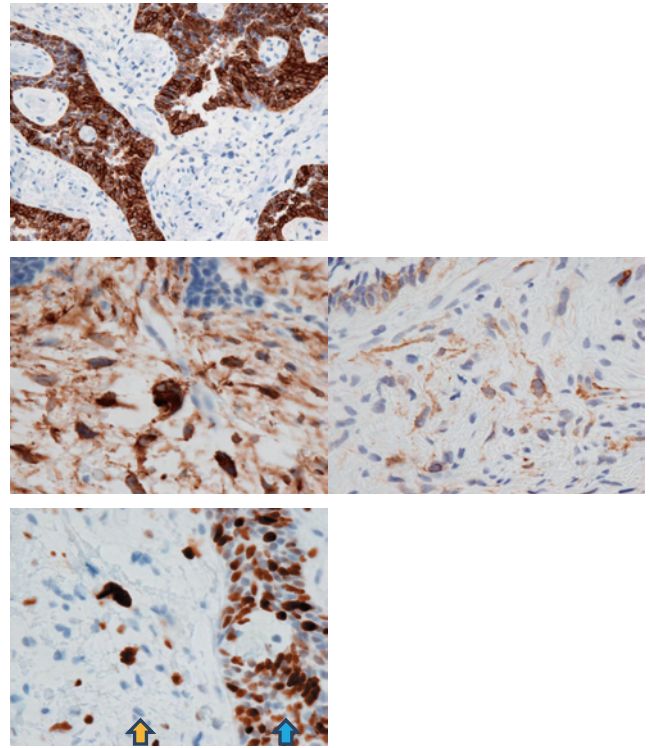




図7 病理組織所見 免疫染色

上段：CK+上皮細胞に陽性
 中段：左 CD10+内膜間質に陽性
 右 SMA+平滑筋に陽性
 下段：MIB-1 index 上皮癌成分  30% 肉腫部分  10%

分の免疫染色では、間質内膜に陽性を示す CD10と、平滑筋に陽性を示す SMA が陽性で、平滑筋肉腫、子宮内膜間質肉腫、未分化肉腫が混在していると考えられた。これらの成分は免疫染色で p16^{INK4a} が陽性であった。MIB-1 index は癌部分で30%、肉腫部分で10%であった。子宮頸部切除断端は陰性で、両側卵巣や子宮体部には腫瘍の進展を認めなかった。腹水細胞診は陰性であった。

術後治療経過：CEA は術後3.5ng/ml とすみやかに正常化した。術後化学療法として、TC 療法（パクリタキセル (PTX 175mg/m²), カルボプラチン (CBDCA AUC6) 静脈投与) を選択した。消化器症状はほとんどなく、骨髄抑制も軽度であったが、もともとの膝痛に加え、指の痺れが回数を重ねるごとに強くなり、歩行困難をきたすようになったため、4 コース目より、パクリタキセルからドセタキセル (DOC/TXT) へ変更し、計6 コースの化学療法を予定している。術後3

か月経過したが現在のところ再発兆候は認めていない。

考 察

子宮頸部原発の肉腫を含む腫瘍は子宮頸部悪性腫瘍の約1%で、内訳は carcinosarcoma 40%、leiomyosarcoma 20%、adenosarcoma 20%、その他となっており、今回経験した carcinosarcoma はこれまで国内外で約50症例の報告しかなく、非常に稀な腫瘍である^{1)~4)}。癌腫成分は扁平上皮癌、腺癌、基底細胞癌、腺様嚢胞癌など多彩で、複数組織型が混在することもある。さらに肉腫の構成も様々であるため、癌腫、肉腫の組み合わせにより、多様な組織型の癌肉腫が存在する⁵⁾。主訴は不正性器出血がほとんどとされているが、この症例では帯下の増量のみで、内診をされるまで、不正出血は全くなかったとのことであった。非常

に稀な腫瘍であるため、術前診断は困難であるが、子宮頸部から外向性に発育するポリープ様腫瘍が特徴とされており¹⁰⁾、まさに特徴通りの形態であった。今後同様の腫瘍をみた場合、念頭においておくことも必要と思われる。標準的治療法は確立されていないが、手術療法が基本で、子宮頸癌に準じて行い、放射線療法や化学療法の治療効果のエビデンスはまだない。ただ、子宮癌肉腫の癌腫成分が転移再発に関与すると考えられているため、癌腫に焦点をあてた化学療法が有用と考えられている。予後は子宮頸部扁平上皮癌や腺癌と比較して不良で、特に病巣遺残を認める場合は後療法の有効性が認められていないため、非常に不良である。ただI期で手術で完全摘出できた場合は長期生存例も認められている。今回の症例は、一般的な組織型でなく放射線の効果が無い可能性があることから、手術を選択した。子宮頸癌IB期の標準的な手術療法は広汎性子宮全摘術であるが¹¹⁾、手術の困難さ、全身状態を考慮し、準広汎性子宮全摘術にとどめた。本症例は再発のリスクが高く、何らかの補助療法を追加する必要があると考えられた。術後療法としては、これまで症例報告として散見され、高齢でも副作用に耐えうるTC療法を選択した。腔断端細胞診、経膈エコー、CEA値等で現在まで再発兆候は認められていないが、まだ初診時から3か月と短期間であり、今後の厳重な管理が必要と思われる。CEA、SCC、LDH以外の腫瘍マーカーは術前に検査していなかったが、術後に提出したCA125が閉経後としては高値の21.9U/mLであり、今後の動向によっては再発の1指標になる可能性があると考えている。

終わりに

子宮頸部癌肉腫の1症例を経験した。今回腫瘍に含まれていた腺様嚢胞癌は、子宮頸部では他の部位より比較的予後良好で、日本人には極めて稀とされてきた^{6)~9),12)}が、2012年に第3版子宮頸癌取り扱い規約に新しく掲載され¹³⁾、今後報告が増えるものと考えられる。子宮頸部の癌肉腫は非常に稀であり、術後TC療法の有用性を含め、今後の治療法確立のための一助となることを期待している。

- 1) Kadota K, Haba R, Ishikawa M, et al: Uterine cervical carcinosarcoma with heterologous mesenchymal component: a case report and review of the literature. Arch Gynecol Obstet 2009; 280: 839-43
- 2) Laterza R, Seveso A, Zefiro F, et al: Carcinosarcoma of the uterine cervix: case report and discussion. Gynecol Oncol 2007; 107: 98-100
- 3) Xu C, Nishi H, Isaka K: A case of uterine cervical carcinoma recurrence who obtained a clinically complete response by ifosfamide, doxorubicin and cisplatin. Eur J Gynaecol Oncol 2011; 32: 119-21
- 4) Abidi A, Menn K, Sherman A, et al: Cervical carcinosarcoma: a case report. J Reprod Med 2008; 53: 138-40
- 5) 石井 怜, 不殿絢子, 辰巳嵩征, 他: 癌腫成分が小細胞癌であった子宮頸部癌肉腫の1症例. 日本婦人科腫瘍学会雑誌 2013; 31: 49-56
- 6) 梶原 博, 安田政実: 子宮の病理 I - 子宮頸部 - 稀な子宮頸部腫瘍. 病理と臨床 2008; 26: 263-74
- 7) Grayson W, Taylor LF, Cooper K: Adenoid cystic and adenoid basal carcinoma of the uterine cervix: comparative morphologic, mucin, and immunohistochemical profile of two rare neoplasms of putative 'reserve cell' origin. Am J Surg Pathol 1999; 23: 448-58
- 8) Ferry JA, Scully RE: "Adenoid cystic" carcinoma and adenoid basal carcinoma of the uterine cervix. A study of 28 cases. Am J Surg Pathol 1988; 12: 134-44
- 9) 井上清香, 加勢宏明, 五十嵐俊彦: 異型扁平上皮細胞の出現を伴った子宮頸部腺様嚢胞癌の1例. J Jpn Soc Clin Cytol 2013; 52: 350-3
- 10) 澤田麻里, 黒川春菜, 永井あや, 他: 当院で経験した子宮頸部癌肉腫の4症例. 現代産婦人科 2012; 61: 263-8
- 11) 日本婦人科腫瘍学会編「子宮頸癌治療ガイドライン」, 東京: 金原出版 2011

- 12) Teramoto N, Nishimura R, Saeki T, et al: Adenoid basal carcinoma of the uterine cervix: Report of two cases with reference to adenosquamous carcinoma. *Pathol Int* 2005; 55:445-52
- 13) 日本産科婦人科学会／日本病理学会／日本医学放射線学会／日本放射線腫瘍学会編「子宮頸癌取扱い規約第3版」, 東京: 金原出版 2012

A case of carcinosarcoma of the uterine cervix

Kayo MYOGO¹⁾, Hiroyuki FURUMOTO¹⁾, Eishi SOGAWA¹⁾, Riyo KINOUCHI¹⁾, Kenjiro USHIGOE¹⁾, Shirou BEKKU¹⁾, Michiko YAMASHITA²⁾, Yoshiyuki FUJII²⁾

1) Division of Obstetrics and Gynecology, Tokushima Red Cross Hospital

2) Division of Pathology, Tokushima Red Cross Hospital

Carcinosarcoma of the uterine cervix is very rare; only approximately 50 cases have been reported to date in the world. In addition, various types of carcinosarcomas exist depending on the different combinations of the histological types of carcinoma and sarcoma components that form the tumor. Here, we report a very rare case of carcinosarcoma of the uterine cervix whose histological types were adenoid cystic carcinoma and adenoid basal carcinoma.

An 82-year-old woman (para 3) presented with a hemorrhagic tumor that occupied the vaginal cavity, and therefore histological examination of the tumor was performed. The tumor was classified as stage IB2 cervical cancer by computed tomography and magnetic resonance imaging as a preoperative evaluation. The patient underwent semiradical hysterectomy and bilateral salpingo-oophorectomy, and the tumor was removed completely. The patient is receiving adjuvant chemotherapy and has shown no signs of recurrence to date.

Key words: carcinosarcoma of the uterine cervix, adenoid cystic carcinoma, adenoid basal carcinoma, stage IB2 cervical carcinoma

Tokushima Red Cross Hospital Medical Journal 19:70-75, 2014
