

同種造血幹細胞移植後1年以上経過し発症した アデノウイルス出血性膀胱炎の2例

尾崎 敬治 原 朋子 別宮 浩文 石橋 直子 後藤 哲也

徳島赤十字病院 血液科

要 旨

アデノウイルスによる出血性膀胱炎は同種造血幹細胞移植後1ヶ月以上を経て急性GVHDや免疫抑制剤に関連し発症するものが多いが、424日後および1,786日後と長期間を経て発症した2例を経験した。症例1, 49歳男性。輸血依存状態の骨髄異形成症候群に対し血縁末梢血幹細胞移植を施行。急性GVHDは認めず移植後8ヶ月で免疫抑制剤を終了した。約1年後に肺慢性GVHDを発症、ステロイド投与により改善するも、出血性膀胱炎をきたした。尿中アデノウイルスPCR 5.0×10^7 copy/μlを検出した。高熱が続き急性腎不全に進行したが、血液透析などの治療により回復した。症例2, 47歳男性。Ph陽性ALL第一寛解期に非血縁骨髄移植を施行。肝慢性GVHDに対しPSL 2.5mg/dayを投与中であった。18ヶ月後に左水腎症を伴う腎炎・出血性膀胱炎を発症した。尿中アデノウイルスPCR 5.0×10^6 copy/μl陽性であった。PSL減量により軽快した。2例とも移植後1年以上を経て慢性GVHDと関連した発症であり、尿路全体に及ぶ病変が考えられた。

キーワード：出血性膀胱炎, アデノウイルス, 造血幹細胞移植

はじめに

出血性膀胱炎 (Hemorrhagic cystitis: HC) は造血幹細胞移植患者にみられる主要な合併症の一つである。移植後の早期にみられるものは主に前処置薬に関連したものであり、遅発性出血性膀胱炎はアデノウイルス等のウイルスによるもので、発症の中央値は35～50日との報告が多い。

今回、同種造血幹細胞移植約1年後および約5年後と長期間を経たのちに発症したアデノウイルスによる出血性膀胱炎の2例を経験したので報告する。

症 例 1

患 者：49歳 男性

主 訴：発熱，血尿，頻尿，排尿時痛

現病歴：25歳時に骨髄異形成症候群（不応性貧血，myelodysplastic syndrome: MDS, refractory anemia）を発症した。48歳頃より汎血球減少が進行し，輸血依存性となったため2009年2月HLA一致姉より同種末梢血造血幹細胞移植を施行した。前処置はfludarabine

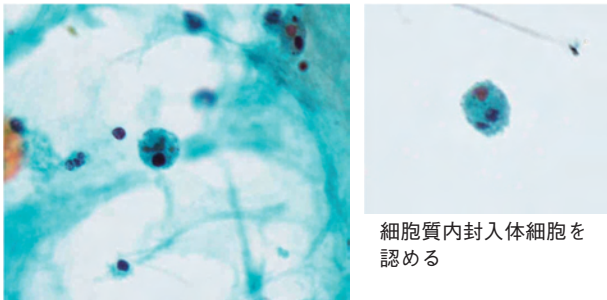
+ busulfan, GVHDの予防として短期 methotrexate 投与および tacrolimus を用いた。移植後の生着および造血回復は良好で，急性GVHDの発症を認めず移植後8ヶ月で tacrolimus 投与を終了した。移植後約1年後に肺の慢性GVHD (Bronchiolitis Obliterans Organizing Pneumonia: BOOP) を発症した。ステロイド投与を開始し，肺病変は改善傾向となったが，帯状疱疹を併発した。acyclovir 投与により対応していたが，その2週間後より発熱，肉眼的血尿，頻尿，排尿時痛が出現した（移植424日後）。

現 症：意識清明，身長170.1cm，体重72.8kg，体温38.0℃，血圧138/91mmHg，脈拍72/分，SpO₂ 98%，左肩～前胸部にかけて帯状疱疹後の痂皮化した皮疹を認めた。呼吸音清，心雑音なし，腹部平坦，軟。下腿浮腫なし

検査所見：表1に示す。尿所見は肉眼的血尿であった。血小板数は5.2万/μlと減少しLDH 506U/L，Cr 1.34mg/dl，CRP 14.2mg/dlと上昇を認めた。尿細胞診では細胞質内封入体細胞をみとめ，尿中アデノウイルスPCR検査で 5×10^7 copy/mlと高値の陽性であった(図1)。血液および尿の細菌培養は陰性であった。CT画像では両側腎腫大，腎盂尿管の拡張と出血によ

表1 症例1の検査所見1

検尿		血液化学		免疫血清	
Protein	1 +	T-bil.	0.6 mg/dl	CRP	14.2 mg/dl
Sediment		AST	29 U/l	IgG	924 mg/dl
		ALT	28 U/l	IgA	62 mg/dl
末梢血		LDH	506 U/l	IgM	78 mg/dl
RBC	>1,000	ALP	210 U/l		
WBC	30-50	γ-GTP	21 U/l	血液凝固	
		Alb	3.0 g/dl	PT	11.2 sec
Hb	14.1 g/dl	BUN	18 mg/dl	APTT	31.3 sec
RBC	421×10 ⁴ /μl	Cr	1.34 mg/dl	fib	583 mg/dl
Ret	14 %	Na	134 mEq/l	AT-3	114 %
WBC	7,060 /μl	K	4.4 mEq/l	FDP	60< μg/ml
neutro	41.3 %	Cl	97 mg/dl	TAT	60≦ ng/ml
eosino	0.1 %	UA	4.3 mg/dl	PIC	8.9 μg/ml
baso	0.1 %			PAI-1	16
mono	4.1 %	BS	78 mg/dl	vWF	236 %
lymph	54.4 %			TM	32≦ FU/ml
Plt	5.2×10 ⁴ /μl				



尿細胞診 (×40)

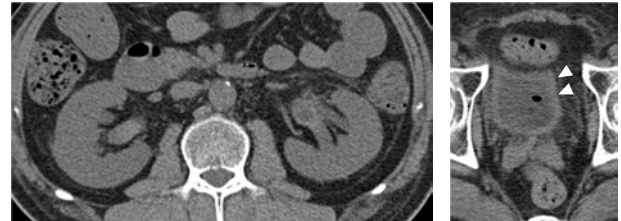
尿中 アデノウイルスPCR 5×10⁷ copy/ml <
 JCウイルス (+)
 BKウイルス (-)

図1 症例1の検査所見2

と思われる high density を認め、膀胱壁も肥厚していた (図2)。

臨床経過：

肺の慢性GVHD (BOOP) に対してメチルプレドニゾンミニパルス投与の後、プレドニゾン漸減投与中であった。尿中アデノウイルスPCR陽性が判明した後、Ara-A 300mg/dayの投与を開始した。しかしながら発熱、血尿はつづき腎障害が進行し、クレアチニン値5.90まで上昇。乏尿をきたし急性腎不全となったため血液透析を施行した。計5回の血液透析により



腎腫大、両側腎盂～尿管拡張を認め、腎盂内部には出血と思われるhigh densityを認める。膀胱壁も肥厚している

図2 症例1のCT所見

乏尿および腎機能低下の改善傾向を認めた。以後解熱傾向となり血尿の改善を認めたため、19日間でAra-A投与を終了した。この期間、プレドニゾン投与は肺病変の状態を観察しながら30mgより12.5mgまで漸減した。32日後に行ったCTでは腎腫大および腎盂、尿管拡張の改善がみられた (図3)。尿中アデノウイルスPCR検査は39日後に3.7×10²へ低下し、4ヶ月後に1.0×10²>と陰性化した。

症例2

患者：47歳 男性

主訴：左腰背部痛、血尿

現病歴：Ph+ ALL 第一寛解期の2005年9月非血縁骨

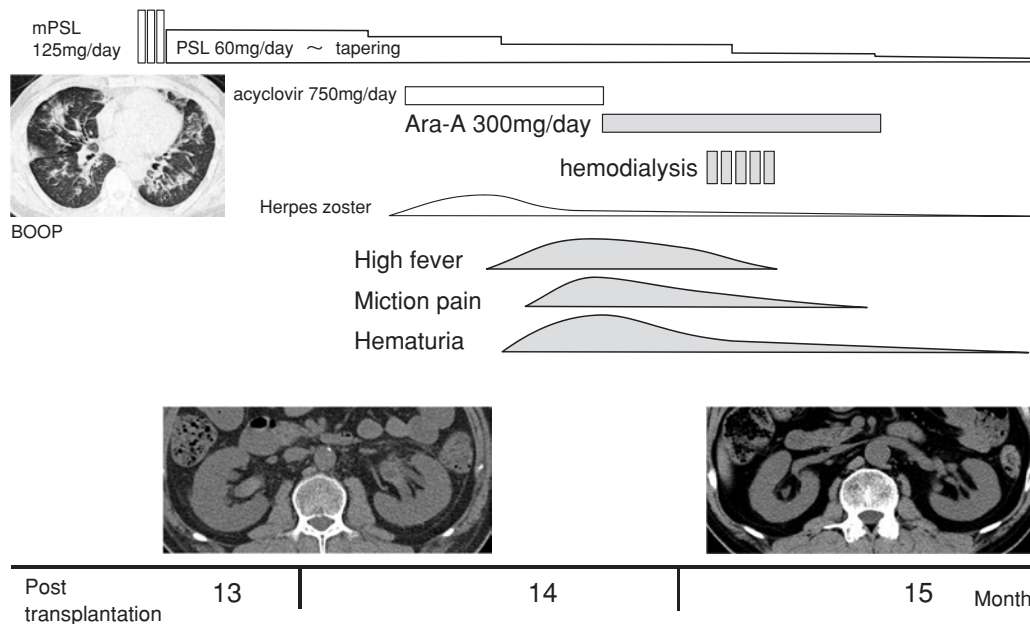


図3 症例1の臨床経過

髓移植を施行した。移植後寛解状態で日常生活に復帰していたが、慢性肝GVHDに対してPSL 2.5mg/day投与を継続中であった。2010年8月(移植1,786日後)に肉眼的血尿および背部痛が出現した。画像診断検査では尿路結石はみられず、左水腎症を伴う腎炎および出血性膀胱炎と診断した。

現 症：意識清明，体温36.9℃，血圧142/87mmHg，脈拍75/分，SpO₂ 96%，結膜貧血・黄疸なし，呼吸音清，心雑音なし，腹部平坦，硬。下腹部の圧痛，左腰背部叩打痛あり。下腿浮腫なし。

検査所見：

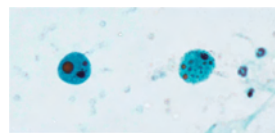
検尿 蛋白2+，潜血3+

沈渣 RBC>1,000/HPF WBC>100/HPF.

末梢血，血液化学，凝固検査に特記すべき異常は認めなかった。尿細胞診では細胞質内封入体細胞をみとめ，尿中アデノウイルスPCR検査で 5×10^6 copy/mlと陽性であった。腹部CTでは左水腎症と膀胱壁肥厚を認めた(図4)。

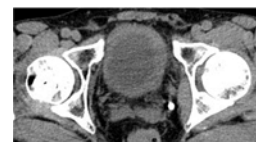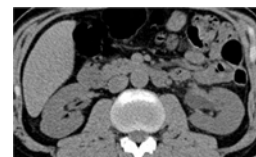臨床経過：

肝機能障害に注意しながらプレドニゾロンを2.5mg隔日投与へ減量し終了することで，血尿および背部痛の改善を認めた。



尿細胞診
細胞質内封入体細胞を認める

尿中アデノウイルスPCR 5×10^6 copy/ml
JCウイルス (+)
BKウイルス (-)



CT画像
左水腎症，膀胱壁肥厚を認める

図4 症例2の検査所見

考 察

移植後1年以上経過したのちに発症したアデノウイルス出血性膀胱炎，腎炎の2例を経験した。いずれも男性で，急性GVHDの発症は認めておらず，慢性GVHDに対してステロイド投与中であった。尿中よりアデノウイルスと，JCウイルスを検出したがBKウイルスは陰性であった。症例1では血清抗アデノウイルス11型抗体が256倍に上昇していた。Ara-Aの投与を施行したが急性腎不全へ進行した。血液透析など集学的治療を行いながらステロイド減量を続けることで改善が得られた。症例2はPSL減量のみで軽快した。

造血幹細胞移植後の遅発性出血性膀胱炎は近年の報告では、発症率は5～15.8%、発症の中央値は移植後35.6～51日と報告されているものがほとんどで、移植後1年以上を経て発症する症例はまれであると考えられる^{1)~4)}。危険因子としてグレードⅡ～Ⅳの急性GVHD、busulfanの使用、移植時年齢(0-9歳と比して10-30歳)が従来から指摘されてきた^{1),2)}。アデノウイルスに加えBKウイルスによるものも認められるが、本邦では主に11型アデノウイルスによるもので、男性例に多いと報告されている³⁾。最近の研究ではアデノウイルス性のものはT細胞除去と関連するが急性GVHDとは関連が少なく、BKウイルス性のものはGVHD、pre-engraftment immune reaction(PIR)、血球貪食症候群などの過剰な免疫学的反応と関連することが示唆されている⁴⁾。アデノウイルス性のものは免疫能の低下や、移植後の免疫能構築の遅れが主たる原因となると考えられている^{4),5)}。アデノウイルス感染症は無症候性に自然軽快するものから、炎症が膀胱のみならず、尿管や腎実質におよび急性腎不全に至る重症例や、腸炎、肺炎をきたし全身散布性に進展する場合もみられる⁵⁾。移植後の状態が安定して経過した症例であっても、本例のように慢性GVHDの発症に伴ってステロイド投与を開始したことが誘因と考えられる場合もあり注意を要すると思われた。

アデノウイルス出血性膀胱炎に対する治療はAra-A, ribavirin⁶⁾, cidofovirなどの有効例が報告されている。このなかではcidofovirは71%に臨床症状の改善、86%に尿中アデノウイルス消失の治療効果が報告されており⁷⁾、最も有望な治療薬であるが現在までのところ本邦では薬剤としての認可は得られていない。アデノウイルス性出血性膀胱炎を発症した患者の予後は不良で、3年生存率は27%との報告もあり³⁾、重要な移植後合併症の治療薬として本邦への導入が待たれるところである。

結 語

造血幹細胞移植後の遅発性出血性膀胱炎は、予後不良の重要な移植後合併症であり、本例のように移植後1年～5年を経過した例でも発症しうる可能性があ

り、ステロイドの投与や免疫抑制療法を継続している症例では注意が必要と考えられた。

文 献

- 1) Seber A, Shu XO, Defor T, et al: Risk factors for severe hemorrhagic cystitis following BMT. *Bone Marrow Transplant* 1999; 23: 35-40
- 2) Leung AY, Mak R, Lie AK, et al: Clinicopathological features and risk factors of clinically overt haemorrhagic cystitis complicating bone marrow transplantation. *Bone Marrow Transplant* 2002; 29: 509-13
- 3) Asano Y, Kanda Y, Ogawa N, et al: Male predominance among Japanese adult patients with late-onset hemorrhagic cystitis after hematopoietic stem cell transplantation. *Bone Marrow Transplant* 2003; 32: 1175-9
- 4) Mori Y, Miyamoto T, Kato K, et al: Different risk factors related to adenovirus- or BK virus-associated hemorrhagic cystitis following allogeneic stem cell transplantation. *Biol Blood Marrow Transplant* 2012; 18: 458-65
- 5) Taniguchi K, Yoshihara S, Tamaki H, et al: Incidence and treatment strategy for disseminated adenovirus disease after haploidentical stem transplantation. *Ann Hematol* 2012; 91: 1305-12
- 6) Miyamura K, Hamaguchi M, Taji H, et al: Successful ribavirin therapy for severe adenovirus hemorrhagic cystitis after allogeneic marrow transplant from close HLA donors rather than distant donors. *Bone Marrow Transplant* 2000; 25: 545-8
- 7) Nagafuji K, Aoki K, Henzan H, et al: Cidofovir for treating adenoviral hemorrhagic cystitis in hematopoietic stem cell transplant recipients. *Bone Marrow Transplant* 2004; 34: 909-14

Late-onset adenovirus-associated hemorrhagic cystitis developed more than one year after allogeneic hematopoietic stem cell transplantation –report of two cases–

Keiji OZAKI, Tomoko HARA, Hirofumi BEKKU, Naoko ISHIBASHI, Tetsuya GOTO

Division of Hematology, Tokushima Red Cross Hospital

Adenovirus-associated hemorrhagic cystitis (HC) is a common complication of allogeneic hematopoietic stem cell transplantation, and is associated with delayed immune reconstitution and occurrence of GVHD. It is reported that there is much onset of median 1-2 months after transplantation. We experienced two cases of HC developed more than one year after transplantation. Case 1 was a 49 years old man with myelodysplastic syndrome in transfusion dependency. He had undergone related peripheral blood stem cell transplantation, acute GVHD did not occurred and immunosuppressive therapy was discontinued after eight months. Administration of corticosteroid was started because of chronic GVHD of the lung after one year from transplantation. Although the disease of his lung improved, he developed HC together with continuous high fever. Adenovirus DNA was detected from urine by PCR method (5.0×10^7 copies $<$, serotype 11). His condition fell into acute renal failure, but could improved by supportive therapies including hemodialysis. Case 2 was a 47 years old man with Philadelphia-chromosome positive acute lymphoblastic leukemia undergone unrelated bone marrow transplantation. He received prednisolone 2.5 mg/day because of chronic GVHD of the liver. He developed HC with hydronephrosis 18 months after transplantation. Adenovirus DNA detected from urine was positive for 5.0×10^6 copies. His symptom has improved as reduce of steroid. Clinical findings of these cases indicated that entire urinary tract is affected by adenovirus-associated inflammation in patients with HC.

Key words: hemorrhagic cystitis, adenovirus, hematopoietic stem cell transplantation

Tokushima Red Cross Hospital Medical Journal 19:56–60, 2014
