

喜多健一郎 武田 芳嗣 平野 哲也 甘利 留衣 中山 崇
宮武 克年 川崎 賀照 藤井 幸治 成瀬 章

徳島赤十字病院 整形外科

要 旨

【目的】 腱の緊張低下を認めなかった遠位上腕二頭筋腱断裂の1例を報告する。

【症例】 65歳，男性．2年ほど前から左肘痛があった．2ヶ月前に重量物の積み上げをしていた際，バキッと音がして左肘に激痛を感じた．その後から軽量物を持ち上げる際にも左肘痛が出現するようになり，当科を受診した．左肘に可動域制限は認めないが，MMTは肘屈曲5一，前腕回外4と軽度低下していた．病歴からは遠位二頭筋腱断裂を疑ったが，フックテストは陰性であった．MRIで遠位上腕二頭筋腱断裂が疑われたため，手術を施行した．上腕二頭筋腱は遠位でも完全に二頭に分かれており，内側のみが断裂していたことに加え，断端が周囲と結合組織で連続していたため腱の緊張は保たれていた．シューチャーアンカーを2個使用して，腱の修復を行った．

【考察】 遠位上腕二頭筋腱断裂はフックテスト陽性が特徴とされているが，本症例では陰性であった．最近の解剖学的研究で遠位二頭筋腱が2つに分かれていることは珍しくないと報告されており，明らかな受傷機転があれば，フックテストが陰性でも本疾患を疑うべきである．

キーワード：遠位上腕二頭筋腱断裂，フックテスト，MRI

はじめに

上腕二頭筋長頭腱の断裂は日常診療でよく遭遇するが，遠位部での上腕二頭筋腱断裂は稀であり，診断に難渋することが多い．遠位上腕二頭筋腱断裂に対する徒手テストとして，肘窩での上腕二頭筋腱の緊張を確認するフックテスト¹⁾(図1)が有用であるが，今回我々は，フックテストが陰性であったが，臨床症状とMRI所見より遠位上腕二頭筋腱断裂を疑い，手術にて腱が2本に分かれ，内側の腱のみの断裂を確認した症例を経験したので，若干の文献的考察を交えて報告する．

症 例

65歳，男性，右利き．職業はわかめの養殖．2年ほど前から作業時の左肘痛を自覚していた．2ヶ月前に35kgのものを積み上げる作業をしていた際，左肘にバキッと音がして激痛を感じた．その後より軽作業でも左肘に痛みを感じるようになり，他医を受診．1ヶ

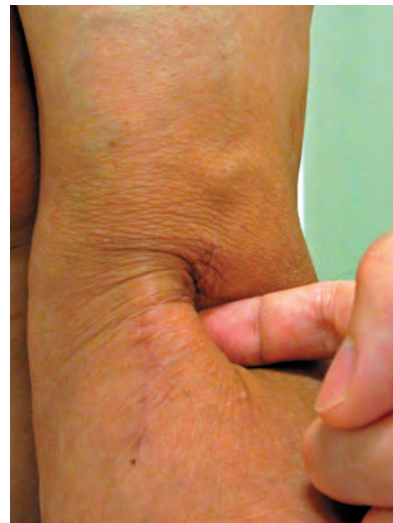

図1 フックテスト

肘屈曲90度，前腕最大回外位で外側より検者の示指を引っ掛ける

月間のギプス固定を受けるも症状が改善しないため，当科を受診した．

初診時，上腕二頭筋の筋萎縮を認めた．肘屈曲，前腕回外の可動域制限は無いが，筋力は肘屈曲5一，前

腕回外4で健側と比較して低下していた。上腕二頭筋腱には十分な緊張を認め、フックテストは陰性で痛みも誘発されなかった。

単純X線（図2）では、橈骨粗面に骨棘形成を認めた。MRI（図3）では、遠位上腕二頭筋腱の前方にfluid collectionを認め、断裂を疑った。

以上より、腱の緊張は触れてフックテストは陰性であったものの、他の臨床所見やMRI所見より遠位上腕二頭筋腱の部分断裂と診断し、保存的治療にて肘屈曲時の疼痛が軽減していないため、初診から15日です

術を行った。肘屈側に皮膚切開を加えると、緊張した上腕二頭筋腱を触知し、橈骨付着部付近に血腫を認めた（図4）。しかしよく観察すると腱は2つに分かれており、外側の腱は断裂せずに粗面に付着していた。一方、内側の腱は一見断裂していないように見えたが、剥離を進めると粗面から完全に剥離し、周囲と結合組織で連続しているのみであった（図5）。粗面にはわずかに腱組織が付着していた。陈旧性ではあったが断裂端は周囲と癒着していたため著しい短縮は生じておらず、シューチャーアンカー（Corkscrew; Ar-

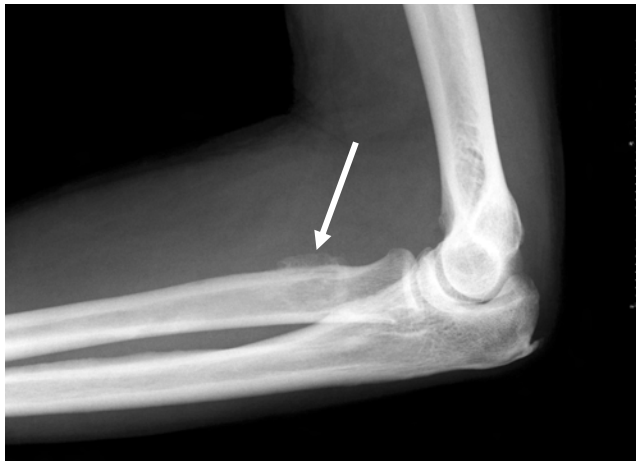

図2 初診時単純X線像
橈骨粗面に骨棘形成を認める（矢印）

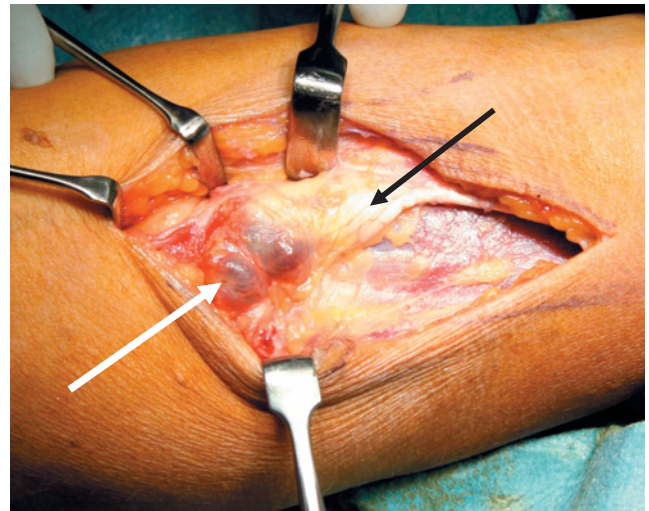


図4 術中写真
腱の緊張は保たれていた（黒矢印）
周囲に血腫を形成していた（白矢印）

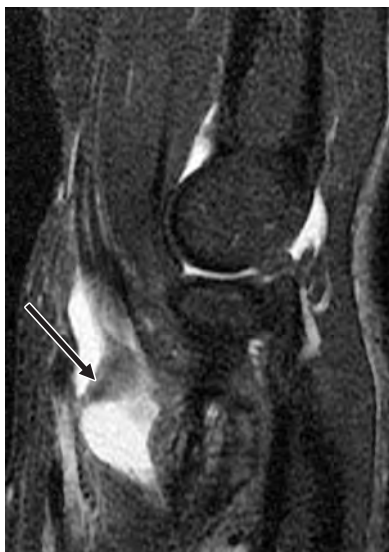

図3 初診時MRI（STIR矢状断）
上腕二頭筋腱が橈骨付着部から剥離しているように見える（矢印）
周囲に高信号変化を認める

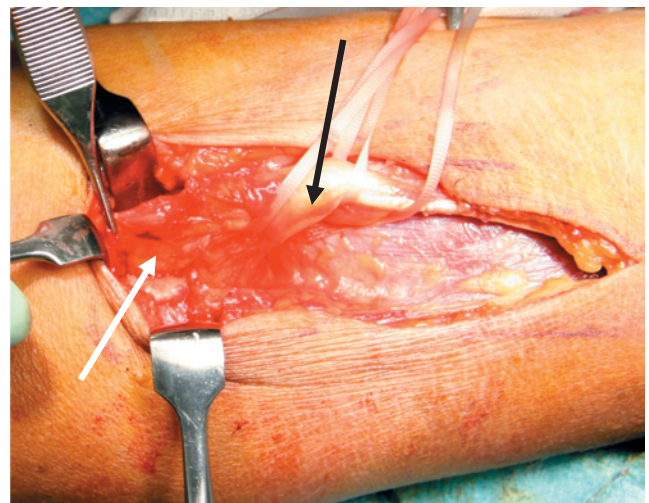


図5 術中写真
上腕二頭筋腱は遠位でも内側（白矢印）、外側（黒矢印）に分かれ、内側のみ断裂していた

threx, Naples, FL) 2個で肘45度屈曲, 前腕最大回外位で橈骨粗面に縫着した(図6).

術後は肘関節90度屈曲最大回外位でシーネ固定した. 術後11日に肘関節90度屈曲位で角度制限をつけた肘装具を装着し, 術後3週目から伸展60度までの角度制限を設けて自他動訓練を開始, 7週目から装具を外し, 術後3ヶ月で抵抗運動を開始した.

術後3ヶ月のMRI(図7)で修復腱の断裂は無く, 可動域はほぼ左右差なし, MMTは肘屈曲4, 前腕回外5-(術後3ヶ月のため, 全力は出していない)

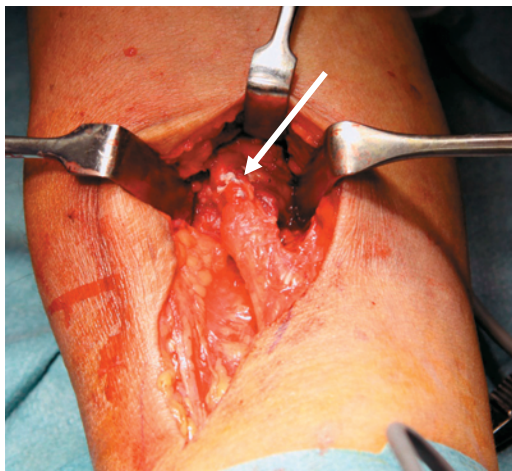


図6 術中写真

シューチャーアンカー2本で内側の腱を橈骨粗面に縫着した

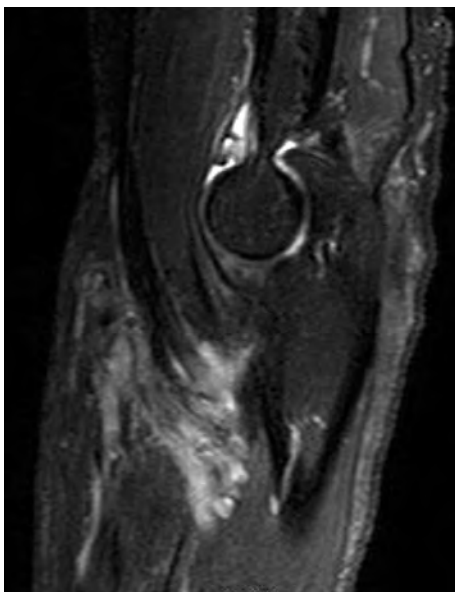


図7 術後MRI(T2 SPAIR 矢状断)
修復腱の断裂は認めない

で, 腱の緊張は良好であった.

考 察

遠位上腕二頭筋腱断裂は上腕二頭筋腱断裂の3%で非常に稀である. 中年男性に多く, 肘関節90度屈曲位で重量物を挙上する際や, 肘屈曲位から予想外に伸展された際に断裂するとされる. 受傷時には激痛とともにポップ音を聴取することがある^{2)~4)}. 身体所見として, 肘窩部の圧痛, 上腕二頭筋筋腹の近位への偏移, 肘屈曲や前腕回外筋力の低下が挙げられる. しかし必ずしもこれらの所見が揃っているとは限らず, しばしば診断が遅れることがあり, 慢性例になると腱移植を要したり, 合併症を生じる頻度が高くなるといわれている¹⁾.

O'Driscollらは完全断裂の診断にフックテストが非常に有用であると報告している¹⁾. これは, 患者を肘90度屈曲, 前腕最大回外位にさせて, 検者の指を上腕二頭筋腱の外側縁に引っ掛けるもので, 指を1cm引っ掛けることができれば正常とされる. ただし部分断裂の場合, フックテストは陰性であり, 引っ掛けた腱をさらに上に引き上げることで疼痛が誘発されれば, 部分断裂を疑う所見であるとしている. しかし本例では, 検者の指がDIP関節までしっかりとひかかり, 引き上げても痛みは誘発されなかった.

一方画像検査では, 単純X線で, 腱の牽引や回内外時の尺骨との衝突による腱付着部への慢性的なストレスによって生じると考えられている橈骨粗面の骨棘形成を認め⁵⁾, MRIでも血腫を示すfluid collectionと腱の連続性の破綻を認めた.

このように本症例は, 病歴やMRI所見からは遠位上腕二頭筋腱断裂が強く疑われたものの, 明らかに緊張した腱を触れ, フックテストも陰性であったため, 手術を行うか否か悩むところであった. 最終的に, これ以上保存的治療を続けても改善が期待し難いため, 手術を行うことにしたが, それに加え, Sasmannshausenら⁶⁾による臨床報告が治療方針を決定づけた. その報告でも, 症状や病歴, MRI所見からは腱断裂が疑われたものの, 腱の緊張をしっかりと触れたため, 治療方針の決定に難渋した. 最終的に, 保存的治療と手術治療について説明した上で, 患者自身が職業や活動レベルから手術治療を選択したため, 手術治療を行った. その結果, 上腕二頭筋腱は筋腱移行部か

ら付着部に至るまで完全に2つに分かれ、外側は断裂しておらず、内側のみが断裂しており、内側のみ修復で良好な結果が得られた。本症例も同様の病態であり、遠位上腕二頭筋腱は2本に分かれており、内側のみが断裂していた。さらに断裂端は付着部のすぐ近傍で周囲と癒着していたため、より腱の緊張が保たれていた。

Sassmannshausenら⁶⁾は、遠位側の腱が2つに完全に分かれているのを anormaly と表現したが、その後 Eamesら⁷⁾は、17個の屍体肘を解剖したところ、10肘では腱が完全に2つに分かれており、しかも筋腹も完全に分かれ、外側は近位側の長頭腱から連続し、内側は短頭腱から連続した2つのユニットに分かれていることを報告した。さらに彼らは、長頭腱側(外側)の腱は橈骨粗面につき、主に肘屈曲力の発揮に関連し、短頭腱側(内側)の腱はその遠位に付着して主に前腕回外力に関連すると報告している。したがって、このように2つの腱のユニットはそれぞれ仕事分担がなされているため、負荷の加わり方によって選択的に断裂が起こりうると思う。

おわりに

遠位上腕二頭筋腱が完全に2つに分かれ、内側の腱のみが断裂していたために、腱の緊張を触れフックテストが陰性であった1例を報告した。病歴や画像所見から遠位上腕二頭筋腱断裂が疑われても、フックテ

スが陰性である場合は、本症例のような病態があることを考慮し、治療方針を決定することが重要である。

文 献

- 1) O'Driscoll SW, Gonclaves LB, Dietz P: The hook test for distal biceps tendon avulsion. *Am J Sports Med* 2007; 35: 1865-9
- 2) 古川泰三, 水野泰行, 岡徹: 遠位上腕二頭筋腱断裂の1例 *中部整災誌* 2007; 50: 259-60
- 3) 山本宏幸, 松田智, 下平浩揮, 他: 上腕二頭筋腱遠位部皮下断裂の2例 *中部整災誌* 2011; 54: 935-6
- 4) 井上郁里, 香月憲一, 米田昌弘, 他: 遠位上腕二頭筋腱断裂の1例 *中部整災誌* 2008; 51: 1169-70
- 5) 上谷雅孝, 麻生暢哉, 山口哲治, 他: 5. 肘関節遠位上腕二頭筋腱断裂. 山口哲治, 上谷雅孝編著「骨軟部疾患の画像診断 第2版」, 東京: 学研メディカル秀潤社 2010; p212-3
- 6) Sassmannshausen G, Mair SD, Blazar PE: Rupture of a bifurcated distal biceps tendon. *J Bone Joint Surg Am* 2004; 86: 2737-40
- 7) Eames MH, Bain GI, Fogg QA, et al: Distal biceps tendon anatomy: A cadaveric study. *J Bone Joint Surg Am* 2007; 89: 1044-9

Rupture of the Distal Biceps Tendon with a Negative Hook Test : A Case Report

Kenichiro KITA, Yoshitsugu TAKEDA, Tetsuya HIRANO, Rui AMARI, Takashi NAKAYAMA,
Katsutoshi MIYATAKE, Yoshiteru KAWASAKI, Koji FUJII, Akira NARUSE

Division of Orthopaedic Surgery, Tokushima Red Cross Hospital

【Purpose】 We report the case of a patient who had a distal biceps tendon tear without a positive hook test.

【Case】 A 65-year-old, right-hand-dominant man felt an intense pain in his left elbow, with a pop, while lifting heavy loads. Two months later, clinical examination revealed slight weakness in supination and decrease in flexion strength. Although a distal biceps tendon tear was suspected, the continuity of the tendon was palpable and the hook test was negative. Since magnetic resonance imaging suggested distal biceps tendon tear, we decided to perform surgical repair. Anterior surgical exposure revealed the distal biceps to be completely bifurcated, and only the medial tendon was torn. Furthermore, the torn edge had adhered to the surrounding soft tissue. These findings explained why the continuity of the tendon was palpated. The medial tendon was re-joined to the tuberosity by using two suture anchors.

【Discussion】 Despite a negative hook test, the distal biceps tendon could be torn when the tendon is completely bifurcated. Clinicians should be aware of this type of injury.

Key words: distal biceps tendon tear, hook test, MRI

Tokushima Red Cross Hospital Medical Journal 19:39–43, 2014
