症例報告

術後再発を認めた低異型度子宮内膜間質肉腫の２例

棚野　梨沙[1)]　新家　朱理[1)]　田中　優[1)]　名護　可容[1)]　別宮　史朗[1)]
笠井　孝彦[2)]　山下　理子[3)]

1）徳島赤十字病院　産婦人科
2）徳島赤十字病院　病理診断科
3）徳島大学医学部保健学科・大学院保健科学研究科　病理解析学分野

要　旨

低異型度子宮内膜間質肉腫（low-grade endometrial stromal sarcoma : LG-ESS）は，他の子宮肉腫と比べ比較的予後良好であるが，再発した場合の明確な治療指針がない．良性疾患として手術を行った後にLG -ESSと判明し，その後の再発に対しアロマターゼ阻害薬を使用した２症例について報告する．

症例① 62歳，G2P2. X-19年子宮筋腫に対しATH施行，LG-ESSと診断され追加でBSO施行した．X年腹壁に再発を認め再手術．X+２年再々発，MPA大量療法で効果なくアロマターゼ阻害薬内服に変更．一時的に進行抑制されたが増大傾向となり，セカンドオピニオン実施し転院となった．

症例② 63歳，G2P2. X-19年子宮筋腫に対してATH施行，LG-ESSと診断され経過観察中に通院自己中断．X-４年７月当科再診，左卵巣嚢腫と腟嚢胞を認めた．X年７月Lap-BSO+腟腫瘍摘出術施行，腟腫瘍はLG-ESSの再発であった．X+１年腟に再発し再手術，術後アロマターゼ阻害薬内服を開始した．

再発LG-ESSに対してアロマターゼ阻害薬を使用した２例を経験した．アロマターゼ阻害薬の投与期間に関するエビデンスはまだ報告されておらず，引き続き検討が必要である．

キーワード：低異型度子宮内膜間質肉腫，MPA大量療法，アロマターゼ阻害薬

はじめに

低異型度子宮内膜間質肉腫（low-grade endometrial stromal sarcoma : LG-ESS）は子宮肉腫の一種で，まれな疾患である．Ⅰ・Ⅱ期での５年生存率は90%以上と，他の子宮肉腫と比べ比較的予後良好な疾患である[1)]．しかし晩期に再発を認めることから長期間のフォローを要し，再発時の治療法に現在も明確な指針がない．当院において良性疾患として手術を行ったが，術後にLG-ESSと判明し再発した２症例の治療経験について報告する．

症例１

62歳，２妊２産．身長159cm，体重63kg，BMI 24.9kg/m^2，特記する既往・家族歴なし．X-19年他院にて腹式子宮筋腫核出術を施行，２年後に筋腫再発のため当科を受診した．腹式単純子宮全摘出術を施行したところ，術後病理組織診にてLG-ESSの診断となり，１か月後両側付属器切除術を追加で実施した．後療法としてMPA療法を実施後，術後15年でフォロー終了となっていた．X年（54歳時）腹壁腫瘤を認め当科再紹介となった．

来院時，恥骨上10cm正中に長径５cmの可動性良好な腫瘤を触れ，腹水は認めなかった．造影CTでは左下腹壁に長径55mmの軟部濃度を呈する腫瘤を認め

筋膜への浸潤も疑われた（図１）．腟断端細胞診は陰性で，腫瘍マーカーはLD 201，CA19-9 ＜２，CA125 4.7といずれも有意な上昇は認めなかった．

同年12月 腹壁腫瘤＋骨盤内播種＋大網切除術を実施．術後病理組織診にて腹壁腫瘤と骨盤内播種はLG-ESSの再発と診断された（図２）．当時確立した治療法はなく，本人希望にて後療法は実施せず経過観察の方針となった．X+２年11月のCTにて再々発（骨盤内播種，多発肺転移） を認め（図３），同年12月よりMPA大量療法を開始した．しかし骨盤底病変は緩徐に増大，PDと判断しX+４年１月よりアロマターゼ阻害薬内服に変更した．その後腫瘍増大なく経過していたが，X+９年増大傾向に転じ，セカンドオピニオンを実施し転院となった．現在ドキソルビシン単剤による化学療法を行っており，併行してがんパネル検査を進めている．

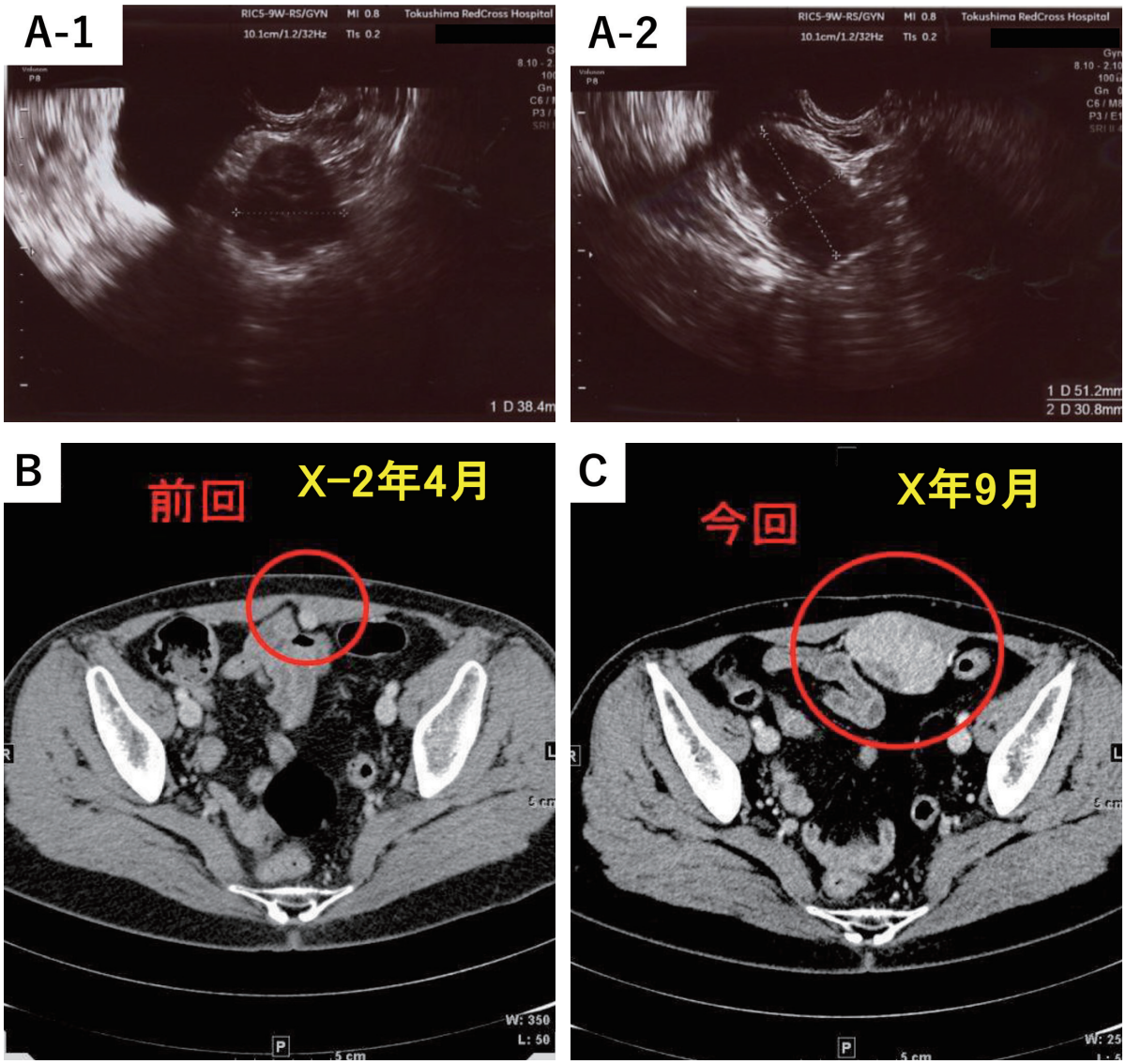

図１　症例1のX年受診時所見

A-1，２：経腟超音波にて下腹部正中に51.2×30.8×38.4mmの腫瘤を認めた．
B：X-2年４月 フォロー終了時の造影CT．
C：造影CTにて左下腹壁に長径55mm程度の腫瘤を認め筋膜への浸潤も疑われた．

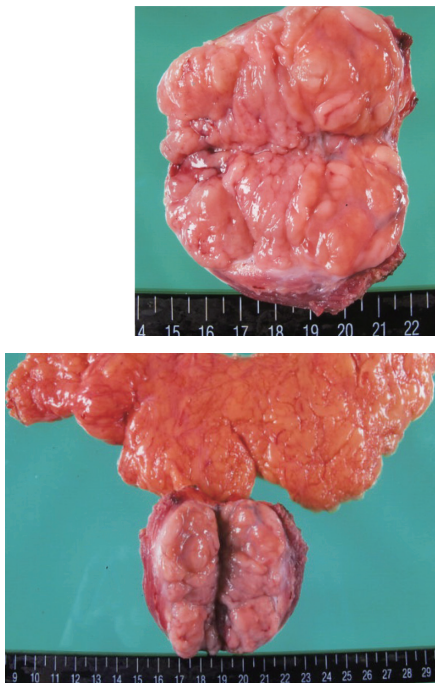

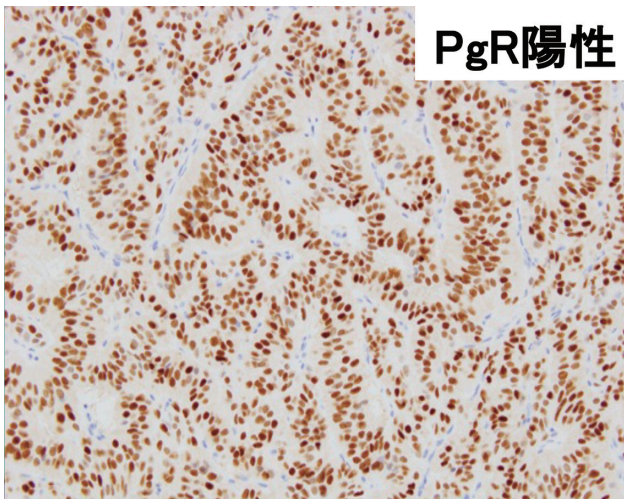

図２　摘出検体

腹壁腫瘤（65×40×58mm）および骨盤内播種（最大径6mm）はLG-ESSの再発であった.
大網は繊維化のみ認め，洗浄腹水細胞診はClassⅡであった.

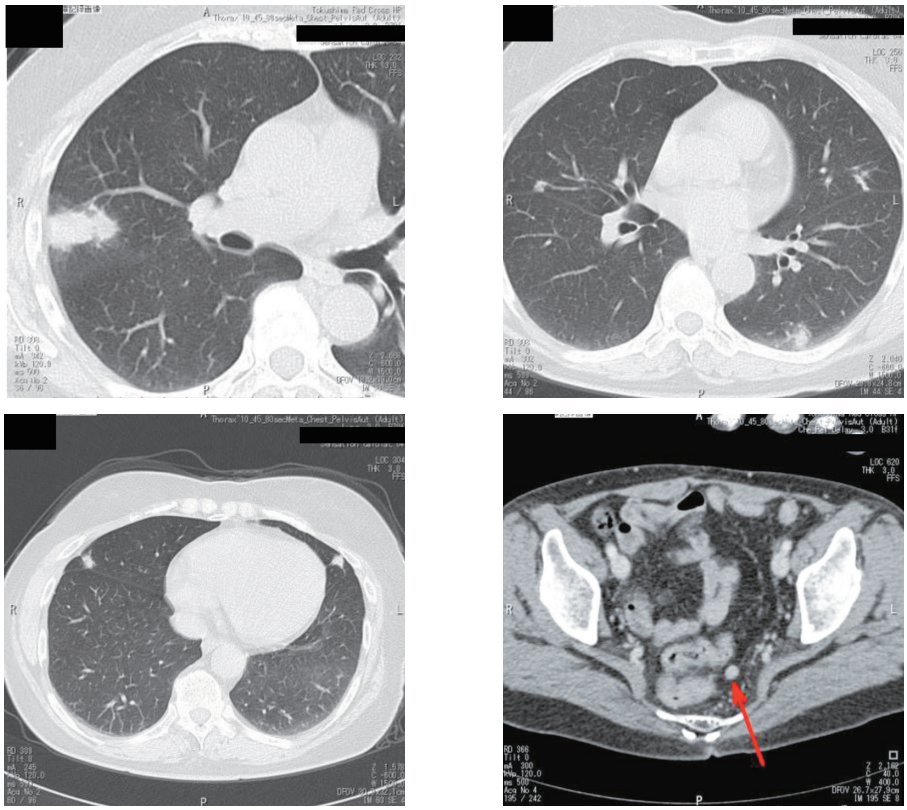

図３　再々発時の造影CT

骨盤内播種を認めた，肺の結節影は炎症性変化で転移ではないことがのちに判明した

症例２

63歳，２妊２産（帝王切開２回）．身長149cm，体重60.2kg，BMI 27.1kg/m^2，特記する既往歴なし，父親が前立腺癌．X-19年子宮筋腫に対して当院で腹式単純子宮全摘出術を施行．術後LG-ESS成分を一部認め経過観察を行っていたが，２年後の受診を最後に自己中断されていた．X-４年７月左卵巣嚢腫精査目的に当科再紹介となった．

来院時，長径36mm大の左卵巣嚢腫を認め，腫瘍マーカーはLD 210，CA19-9 47，CA125 7.9とCA19-9のみ軽度高値だった．腟断端細胞診は陰性，造影MRIは漿液性嚢腫疑いであり経過観察の方針となった（図４）．同年９月の定期受診時より腟断端９時に嚢胞性腫瘤を認めていた．X年５月の定期受診時，左卵巣嚢腫は５cm以上に増大，CA19-9 53と初診時よりも上昇しており，腟の腫瘤は３cm大まで増大を認めた．同年７月 腹腔鏡下両側付属器切除術＋腟断端腫瘍切除術を施行した．付属器・腹水に悪性所見は認めなかったが，腟断端腫瘤はLG-ESSの再発であった（図４）．術後アロマターゼ阻害薬内服を開始したが嘔気・関節症状強く１か月で中断，MPA大量療法への変更も同意得られず自然経過観察の方針となった．X+１年２月の診察時，腟断端10時に小

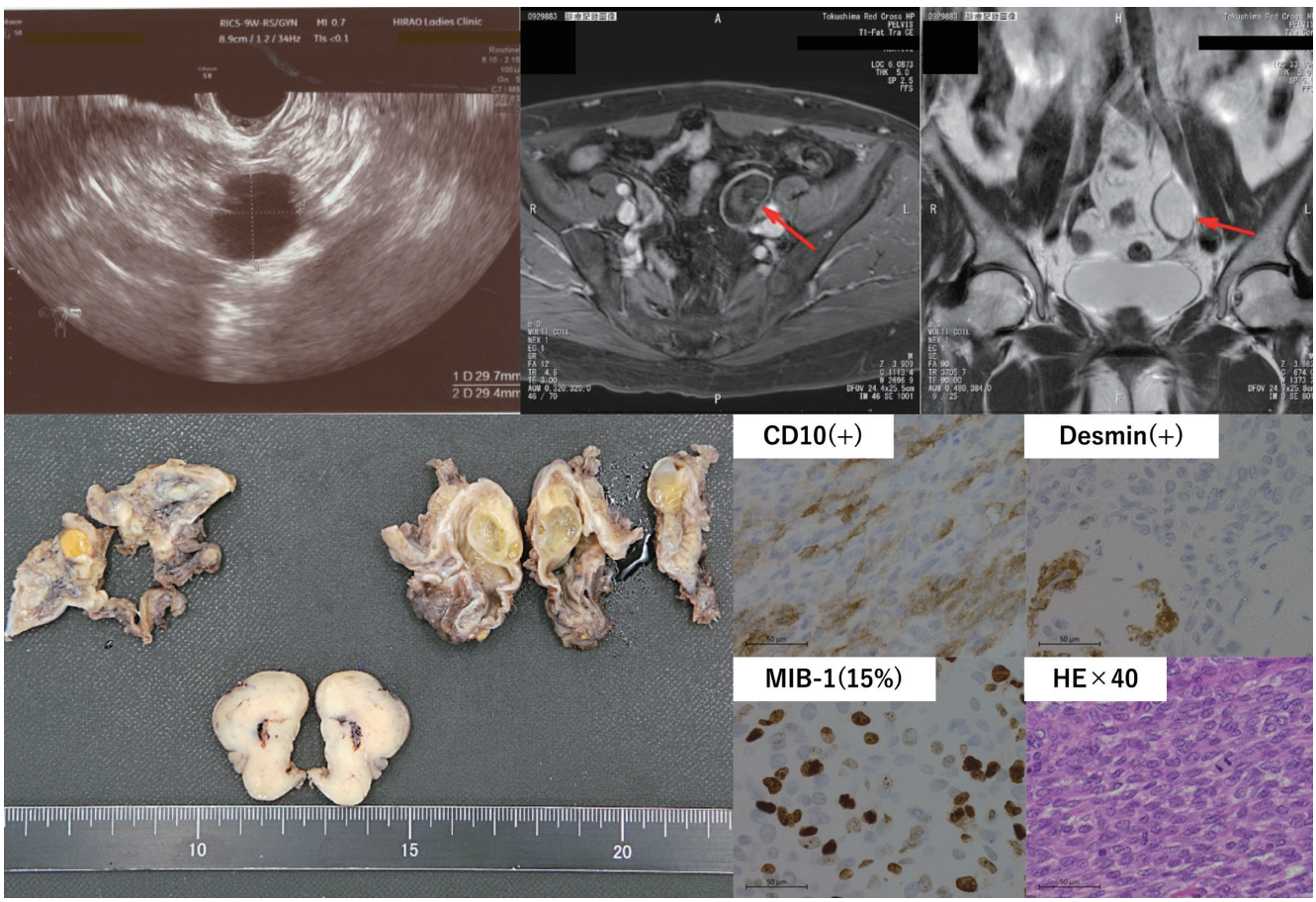

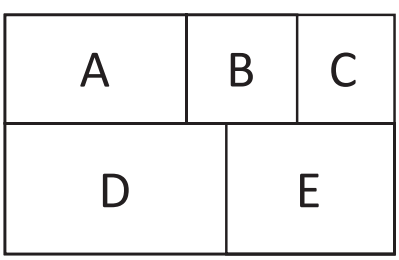

図４　症例２の再診時所見および摘出検体

A：経腟超音波にて左卵巣嚢腫 （35.2×32.2×36.3mm）を認めた．
B・C：造影MRIでは左漿液性卵巣嚢腫疑い．
D：手術にて摘出した検体．腟嚢胞と思われていた物は充実性の腫瘤であった
E：腟腫瘤は免疫染色にてCD10（+），SMA（focal+），Desmin（focal+），ER（+），MIB-1（15%）で，LG-ESSの再発だった．

豆大の隆起性病変を認めた．病変増大傾向のため，X+１年６月に腟断端腫瘤摘出術を施行した（図５）．術後病理診断はLG-ESSの再々発，断端陽性が疑われた．術後はアロマターゼ阻害薬内服再開し，現在まで内服継続されており，再発徴候は認めていない．

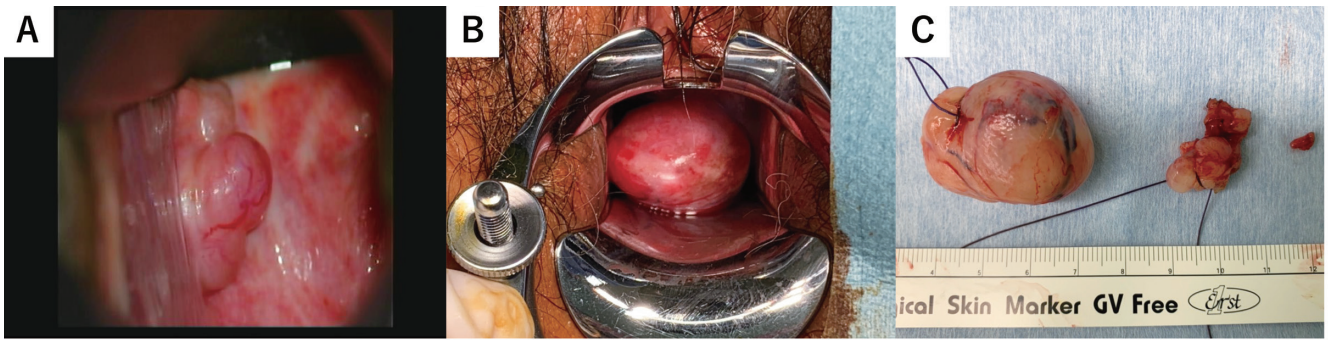

図５　腟壁の再々発腫瘤と摘出組織

A：X+1年２月 腟断端10時に小豆大の隆起性病変を認め再発が疑われた
B：X+1年６月 腟断端腫瘤摘出術施行時の所見．腟内から突出する充実性腫瘤を認めた．
C：摘出組織．右の2つの小片は可能な範囲で遺残なきよう追加切除を行ったものであるが，術後病理組織診では断端陽性が疑われた．

考　　察

子宮内膜間質肉腫は，子宮肉腫の中で平滑筋肉腫に次いで頻度が高く，病期診断は子宮体癌に準ずる[1]．LG-ESS の治療は腹式単純子宮全摘出術＋両側付属器切除術による手術が基本である[1]．卵巣温存は死亡率を上げないが再発率を有意に上昇させる[2]～[4]ことが報告されている．LG-ESS でのリンパ節転移率は７-9.9% と報告されている[4]が，リンパ節郭清による予後改善効果は認められていない[5]．しかし，腫瘍減量術の観点から腫大したリンパ節は切除が考慮される[4]．腫瘍のみ摘出し子宮の完全摘出が行われていない症例への妊孕性温存については，早期症例において再発リスクについて十分に説明された上で検討される．早期の妊娠成立を目指し，分娩後の子宮摘出が推奨されている[6]．

術後療法としては，Ⅰ期は経過観察，Ⅱ期以上では術後ホルモン療法および / または放射線治療が推奨されている．ホルモン療法としてはアロマターゼ阻害薬であるレトロゾールが推奨され，カテゴリー ２Ｂとして MPA，MA，GnRH アナログが提示されている[7]．2021 年 9 月にレトロゾール 2.5mg/day と MPA 400-600mg/day の適用外使用が承認され術後補助療法として使用可能となった．進行・再発例ではホルモン療法が推奨されており[1]，MPA やアロマターゼ阻害薬による治療効果が示されている[8]，[9]がその投与期間，中断が可能であるかについては現在確立されたエビデンスはなく，症例ごとに慎重に検討する必要があると考えられる．

今回，術後再発を認めた LG-ESS に対してアロマターゼ阻害薬を使用した 2 例を経験した．症例 1 では約 5 年間の進行抑制効果を認め，その間特記する副作用等出現なく経過した．病勢増悪時のホルモン療法以外の薬物療法に関するエビデンスは少なく，一般的な肉腫と同様の治療レジメンが選択される．転院先では子宮肉腫に準じてドキソルビシン単剤での治療が開始されている．症例 2 では，以前嘔気・関節症状によりアロマターゼ阻害薬の内服が困難であったが，再々発ののちに内服再開した後は目立った副作用なく継続できている．内服期間がまだ短く，その効果に関しては今後継続的な検討が必要である．

結　語

再発 LG-ESS に対してアロマターゼ阻害薬を使用した 2 例を経験した．1 例ではアロマターゼ阻害薬投与により一時的に病勢進行は抑えられたが，その後再発を認めた．アロマターゼ阻害薬の投与期間に関するエビデンスはまだ報告されておらず，引き続き検討が必要である．

利益相反

本論文に関して，開示すべき利益相反なし．

文　献

1）日本婦人科腫瘍学会編「子宮体がん治療ガイドライン2023年版」，東京：金原出版 2023；p176-177

2）Nasioudis D, Ko EM, Kolovos G, et al：Ovarian preservation for low-grade endometrial stromal sarcoma: a systematic review of the literature and meta-analysis. Int J Gynecol Cancer 2019；29：126-132

3）Kostov S, Kornovski Y, Ivanova V, et al：New Aspects of Sarcomas of Uterine Corpus-A Brief Narrative Review. Clin Pract 2021；11：878-900

4）Capozzi VA, Monfardini L, Ceni V, et al：Endometrial stromal sarcoma: A review of rare mesenchymal uterine neoplasm. J Obstet Gynecol Res 2020；46：2221-2236

5）Si M, Jia L, Song K, et al：Role of lymphadenectomy for uterine sarcoma: A meta-analysis. Int Gynecol Cancer 2017；27：109-116

6）Bai H, Yang J, Cao D, et al：Ovary and uterus-sparing procedures for low-grade endometrial stromal sarcoma: a retrospective study of 153 cases. Gynecol Oncol 2014；132：654-660

7）NCCN Guidelines： Uterine Neoplasms（Version 3．2024）［internet］．http://www.nccn.org/professionals/physician_gls/f_guidelines.asp［accessed 2024-10-13］

8）Raul-Hain JA, del Carmen MG：Endometrial stromal sarcoma：a systematic review. Obstet Gynecol 2013；122：676-683

9）岩崎一憲，伊藤敏谷，松家まどか，他：完全切除不能な低異型度子宮内膜間質肉腫の残存病変に対してアロマターゼ阻害薬が著効した 1 例．日婦腫瘍会誌 2022；40：188-194

Two cases of recurring low-grade endometrial stromal sarcoma

Risa TANANO [1)], Akari SHINYA [1)], Yu TANAKA [1)], Kayo MYOGO [1)], Shiro BEKKU [1)]
Takahiko KASAI [2)], Michiko YAMASHITA [3)]

1）Department of Obstetrics and Gynecology, Japanese Red Cross Tokushima Hospital
2）Department of Pathology, Japanese Red Cross Tokushima Hospital
3）Department of Pathology, Faculty of Medicine, Tokushima University

Low-grade endometrial stromal sarcoma (LG-ESS) has a relatively good prognosis compared to other uterine sarcomas; however, it may recur, and no clear treatment guidelines have been established for such recurrence. Here, we report two cases of LG-ESS recurrence after surgery, in which aromatase inhibitors were used for the recurrence.

Case 1：A 62-year-old woman, G2P2, underwent a simple abdominal total hysterectomy for a uterine myoma in year x-19. An additional bilateral adnexectomy was performed because of a postoperative diagnosis of LG-ESS. In year x, the patient underwent reoperation for recurrence observed in the abdominal wall. Another recurrence was observed x+2 years, and she started taking aromatase inhibitor. Disease progression was temporarily controlled; however, the patient was transferred to another hospital for a second opinion because of a tendency toward re-aggravation.

Case 2：A 63-year-old woman, G2P2, underwent a simple abdominal total hysterectomy for a uterine myoma in year x-19. A histopathological diagnosis of LG-ESS was made, and the patient was followed up; however, she stopped visiting the hospital. When she returned to our clinic in x-4 years, she had left ovarian and vaginal cysts. In July year x, the patient underwent surgery for a vaginal cyst that was an LG-ESS recurrence; the patient also underwent reoperation for a recurring vaginal tumor in x+1 year. Postoperatively, treatment with aromatase inhibitor was initiated.

In these two cases, aromatase inhibitors were used for recurrent LG-ESS. Nevertheless, evidence regarding the duration of aromatase inhibitor administration has not yet been reported and requires further studies.

Keywords：Low-grade endometrial stromal sarcoma, MPA high-dose therapy, aromatase inhibitor

Japanese Red Cross Tokushima Hospital Medical Journal 30：66-72, 2025